Απαντήσεις στο

Ενδοσκοπικό QUIZ

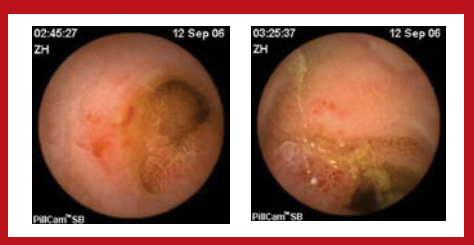

ΑΠΑΝΤΗΣΗ:

Πρόκειται για εντερίτιδα φαρμακευτικής αιτιολογίας (Mycophenolate mofetil) με επιγενή CMV λοίμωξη.