

Μαζικός έλεγχος HPV και καρκίνος τραχήλου μήτρας

Ν. ΚΑΠΡΑΝΟΣ

Τμήμα Μοριακής Ιστοπαθολογίας, Μαιευτικό και Χειρουργικό Κέντρο ΜΗΤΕΡΑ

Περίληψη

Επιδημιολογικές μελέτες σε όλο τον κόσμο με τη βοήθεια μοριακών τεχνικών δείχνουν αναμφισβήτητα την καθοριστική σημασία των ιών των ανθρωπίνων θηλωμάτων (HPV) στην ανάπτυξη ακανθοκυτταρικού καρκινώματος του τραχήλου της μήτρας. Δεκατρείς τύποι HPV (13,16,18,31,33,35,40,42,45,52,58,59,68) θεωρούνται υπεύθυνοι για την ανάπτυξη καρκινωμάτων και υψηλού βαθμού ενδοεπιθηλιακών αλλοιώσεων πλακώδους επιθηλίου του τραχήλου μήτρας και ονομάζονται υψηλού κινδύνου (HPV ΥΚ). Η χρονίως παραμένουσα λοίμωξη από HPV ΥΚ θεωρείται ότι αυξάνει σημαντικά τον κίνδυνο τραχηλικής νεοπλασίας του πλακώδους επιθηλίου. Αντίθετα η HPV λοίμωξη σε νεαρές γυναίκες 15-23 είναι ιδιαίτερα συχνή (αθροιστικά μέχρι 80%) και έχει παροδικό χαρακτήρα. Το test Παπανικολάου συνέβαλε ουσιαστικά στη μείωση των κρουσμάτων του τραχηλικού καρκίνου, εντούτοις τα αποτελέσματα πρόσφατων ερευνών δείχνουν ότι η ευαισθησία του δεν μπορεί να θεωρηθεί επαρκής σήμερα για την αποτελεσματική πρόληψη του τραχηλικού καρκίνου και πρέπει να συμπληρωθεί με τον έλεγχο του HPV DNA με PCR. Ειδικότερα, σύμφωνα με πρόταση ειδικής επιτροπής του FDA των ΗΠΑ, το HPV DNA οφείλει να είναι πρωταρχικό εργαλείο μαζικού ελέγχου σε συνδυασμό με το test Παπανικολάου, σε γυναίκες άνω των 30 ετών, ώστε να εντοπισθεί η ομάδα αυτή των γυναικών η οποία έχει χρονίως υποστεί τη δράση των HPV ΥΚ και να ελεγχθεί με κολποσκόπηση και βιοψία. Αντίθετα σε γυναίκες κάτω των 30 ετών το πρωταρχικό εργαλείο μαζικού ελέγχου οφείλει να είναι το test Παπανικολάου δεδομένου ότι ο στόχος είναι η σύλληψη και αντιμετώπιση γυναικών με αλλοιώσεις στον τράχηλο της μήτρας και όχι

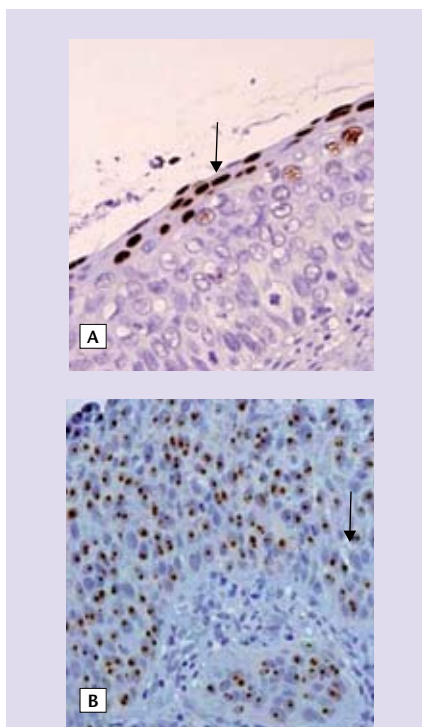
η παρουσία ή μη των συχνών, ευκαιριακών και συνήθως πρόσφατων HPV λοιμώξεων. Ο έλεγχος του HPV DNA είναι ιδιαίτερα χρήσιμος στην αντιμετώπιση και παρακολούθηση της ομά-

δος ASCUS, σε περιπτώσεις ασυμφωνιών μεταξύ κυτταρολογικής εξέτασης, κολποσκόπησης και βιοψίας, καθώς και στην εκτίμηση της πιθανότητας υποτροπής μετά από θεραπευτική αφαίρεση της βλάβης. Στην αποτελεσματικότερη πρόληψη του τραχηλικού καρκίνου συμβάλλουν ουσιαστικά ο εντοπισμός και αντιμετώπιση των συμπαραγόντων στην ανάπτυξή του και ιδίως της λοίμωξης από ερπητοϊούς και χλαμύδια, η ανίχνευση των οποίων μπορεί να γίνει στο εναιώρημα των κολποτραχηλικών κυτάρων ταυτόχρονα με τον έλεγχο του HPV DNA. Τέλος στην ομάδα των νεαρών γυναικών πολύτιμη αναμένεται να είναι η συμβολή του εμβολίου, το οποίο παρέχει προστασία από τους ογκογόνους τύπους HPV 16 και 18 που αποτελούν το 70% των τύπων που σχετίζονται με τραχηλική νεοπλασία πλακώδους επιθηλίου.

Λέξεις ευρητηρίου: καρκίνος τραχήλου μήτρας, μαζικός προληπτικός έλεγχος, HPV DNA, test Παπανικολάου.

Εισαγωγή

Ο καρκίνος του τραχήλου της μήτρας, παρά τη δραματική μείωση της συχνότητάς του με την εφαρμογή του test Παπανικολάου, παραμένει ο δεύτερος σε συχνότητα στις γυναίκες παγκοσμίως. Ειδικότερα υπολογίζεται ότι ετησίως θα αναπτύξουν καρκίνο τραχήλου 500.000 περίπου γυναίκες σε όλο τον κόσμο^{1,2}. Σημαντική για την ανάπτυξη του καρκίνου του τραχήλου είναι η χρονίως παραμένουσα λοίμωξη από ορισμένα στελέχη HPV τα οποία ονομάζονται υψηλού κινδύνου (ΥΚ HPV). Σύμφωνα με πρόσφατες μελέτες στο 90-99% των καρκινωμάτων τραχήλου μήτρας ανιχνεύεται DNA των HPV ΥΚ¹. Στους HPV ΥΚ ανήκουν οι τύποι 13,1,18,31,33,35,40,42,45,52,58,59,68, οι οποίοι προκαλούν καρκινώματα, χαμη-



Εικόνα 1. Τυποποίηση HPV με *in situ* υβριδισμό. **A.** Βιοψία τραχήλου με αλλοιώσεις CIN2 θετική για HPV 16/18. Το σήμα υβριδισμού καταλαμβάνει όλο τον πυρήνα και επομένως αντιστοιχεί σε επισωματική μορφή (βέλος). **B.** Βιοψία τραχήλου με CIN3 και μικροδιήθηση θετική για HPV 16/18. Το σήμα έχει τη μορφή μικρών κηλίδων που καταλαμβάνουν μέρος του πυρήνα και επομένως φανερώνει ενσωμάτωση του ιού στο DNA του ανθρώπινου κυττάρου (βέλος).

λού και υψηλού βαθμού ενδοεπιθηλιακές αλλοιώσεις πλακώδους επιθηλίου (low-grade squamous intraepithelial lesion, L-SIL και high-grade squamous intraepithelial lesion, H-SIL). Αντίθετα, οι τύποι 6, 11, 42, 43 και 44 προκαλούν καλοήθειες εξωφυτικές αλλοιώσεις (κονδυλώματα) ή μόνο ελαφρού βαθμού δυσπλασίες και θεωρούνται χαμηλού κινδύνου για ανάπτυξη κακοηθείας.

Τεχνικές ανίχνευσης HPV

Οι HPV ταυτοποιούνται με μοριακή ανίχνευση του γενετικού τους υλικού. Οι σπουδαιότερες τεχνικές ανίχνευσης των HPV στην κλινική πρακτική είναι η αλυσιδωτή αντίδραση πολυμεράσης (PCR) και η τεχνική του *in situ* υβριδισμού. Η τεχνική PCR μπορεί εύκολα να εφαρμοσθεί σε κύτταρα τα οποία λαμβάνονται με ειδικό βουρτσάκι από την περιοχή της μεταβατικής ζώνης του τραχήλου. Τα πλακώδη κύτταρα της επιφανείας του τραχήλου που λαμβάνονται περιέχουν μεγάλο αριθμό ιών γεγονός που καθιστά εύκολη την ανίχνευση του ιού με την ενισχυτική ικανότητα της PCR³.

1. Αλυσιδωτή αντίδραση της πολυμεράσης (PCR)

Η τεχνική PCR είναι η πλέον ευαίσθητη μέθοδος ανίχνευσης των HPV, δεδομένου ότι βασίζεται στην ενίσχυση του αριθμού των αντιγράφων του υπάρχοντος ιϊκού DNA με εκκινητές (primers) κατά χιλιάδες φορές, με αποτέλεσμα την εύκολη ανίχνευση του. Η τεχνική PCR εφαρμόζεται άριστα σε κύτταρα που λαμβάνονται από την περιοχή πρωτίστως πέριξ της μεταβατικής ζώνης και ευρύτερα από τον εξωτράχηλο και ενδοτράχηλο καθώς και σε τραχηλικές βιοψίες φρέσκου ιστού ή μονιμοποιημένου και σε παραφίνη. Για αρχικό έλεγχο (screening) εφαρμόζονται μείγματα εκκινητών έναντι του γονιδίου L1 που καλύπτουν 42 τύπους, ενώ για το διαχωρισμό σε ομάδες χαμηλού και υψηλού κινδύνου εφαρμόζεται μείγμα εκκινητών έναντι των πρώιμων γονιδίων E2-E7.

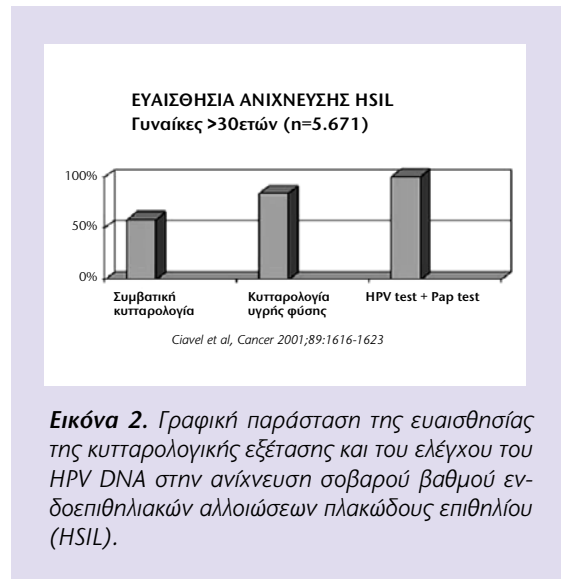
2. *In situ* υβριδισμός

Ο *in situ* υβριδισμός εφαρμόζεται σε

βιοψίες και κωνοειδείς εκτομές καθώς και σε επιχρίσματα κυττάρων τραχήλου. Η τεχνική του *in situ* υβριδισμού είναι η μόνη η οποία εντοπίζει τον ιό μέσα στο κύτταρο στο οποίο βρίσκεται και για το λόγο αυτό παρέχει σημαντικές μορφολογικές πληροφορίες, όπως ποια και πόσα κύτταρα εμφανίζουν λοίμωξη από τον ιό, σε ποιο υποκυτταρικό διαμέρισμα (πυρήνα ή κυτταρόπλασμα) ευρίσκεται ο ιός και τι είδους ανωμαλίες συνοδεύουν την παρουσία του ιού (υπερπλασία, δυσπλασία κ.λπ.). Τέλος ο *in situ* υβριδισμός είναι η μοναδική τεχνική που μπορεί να μας πληροφορήσει αξιόπιστα σε ποια κατάσταση βρίσκεται το ιϊκό DNA δηλαδή αν βρίσκεται σε επισωματική (εξωχρωμοσωμική) μορφή και επομένως πολλαπλασιάζεται ανεξάρτητα του κυτταρικού DNA ή αν βρίσκεται σε ενσωματωμένη μορφή στο DNA του κυττάρου ξενιστού οπότε δεν έχει πλέον δυνατότητα ανεξάρτητου πολλαπλασιασμού και πολλαπλασιάζεται παθητικά μαζί με το κυτταρικό DNA (εικόνα 2). Η παρουσία ενσωματωμένου ιού έχει ως συνέπεια υψηλό κίνδυνο εξέλιξης της δυσπλασίας σε διηθητικό καρκίνωμα και για το λόγο αυτό απαιτείται άμεση θεραπευτική παρέμβαση.

3 Σύλληψη του υβριδίου (hybrid capture II)

Η τεχνική σύλληψης του υβριδίου, εφαρμόζεται σε εναιώρημα τραχηλικών κυττάρων ή σε δείγματα βιοψίας φρέσκου ιστού και μπορεί να ανιχνεύσει 13 τύπους υψηλού κινδύνου και 5 τύπους χαμηλού κινδύνου. Η μέθοδος αυτή χρησιμοποιεί μείγματα RNA probes για τους παραπάνω τύπους υψηλού και χαμηλού κινδύνου τα οποία είναι προσκολλημένα σε σταθερό υπόστρωμα (microwell format). Η ανίχνευση του υβριδίου γίνεται με αντισώματα έναντι του υβριδίου RNA:DNA συνδεδεμένα με αλκαλική φωσφατάση και ακολούθως με χημειοφωταύγεια η οποία πο-



Εικόνα 2. Γραφική παράσταση της ευαισθησίας της κυτταρολογικής εξέτασης και του ελέγχου του HPV DNA στην ανίχνευση σοβαρού βαθμού ενδοεπιθηλιακών αλλοιώσεων πλακώδους επιθηλίου (HSIL).

σοτικοποιείται. Η μέθοδος έχει σημαντική ευαισθησία αλλά είναι δύσκολη η διάκριση μεταξύ ασθενώς θετικών και αρνητικών δειγμάτων με αποτέλεσμα να καταγράφονται ψευδώς θετικά δείγματα.

Φυσική πορεία HPV λοίμωξης

Κατά την περίοδο έναρξης των σεξουαλικών επαφών οι περισσότερες από τις HPV λοιμώξεις έχουν παροδικό χαρακτήρα. Στην ομάδα νέων γυναικών 15-23 ετών παρατηρούνται υψηλά ποσοστά λοίμωξης από HPV (αθροιστικά μέχρι 80% περίπου των νεαρών γυναικών), η οποία όμως έχει παροδικό χαρακτήρα⁴. Ειδικότερα στο 70% των περιπτώσεων με HPV ΥΚ και σε >90 HPV ΧΚ η λοίμωξη, με τη βοήθεια των ανοσολογικών μηχανισμών, υποχωρεί εντός 3 ετών⁵. Η χρονίως παραμένουσα λοίμωξη σε ένα μικρό ποσοστό γυναικών από στελέχη HPV ΥΚ είναι αυτή που αυξάνει σημαντικά τον κίνδυνο για ανάπτυξη σοβαρών προκαρκινικών αλλοιώσεων και διηθητικού ακανθοκυτταρικού καρκινώματος τραχήλου μήτρας^{4,5}.

Μαζικός έλεγχος για καρκίνο τραχήλου - έλεγχος HPV

Η κυτταρολογική εξέταση με τη μορφή του test Παπανικολάου συνέβαλε αποφασιστικά στη μείωση των κρουσμάτων καρκίνου του τραχήλου της ▶

► μήτρας. Η ευαισθησία όμως της κυτταρολογικής εξέτασης σήμερα δεν μπορεί να θεωρηθεί επαρκής για την έγκαιρη διάγνωση του καρκίνου του τραχήλου. Σύμφωνα με μελέτη μεγάλου αριθμού περιπτώσεων, στην εντόπιση της δυσπλασίας υψηλού βαθμού (HSIL) η συμβατική κυτταρολογική εξέταση έχει ευαισθησία 68,1% και η κυτταρολογία υγρής φάσης 87,8%, ενώ ο συνδυασμένος έλεγχος του HPV DNA με το test Παπανικολάου σχεδόν 100% (εικόνα 3)⁶.

Η Επιτροπή Φαρμάκων και Τροφίμων των ΗΠΑ (FDA) το Μάρτιο του 2003, λαμβάνοντας υπόψη τις πρόσφατες μελέτες μαζικού ελέγχου προτείνει την καθιέρωση του ελέγχου του HPV DNA ως κύριου εργαλείου μαζικού ελέγχου σε γυναίκες ηλικίας άνω των 30 ετών, σε συνδυασμό βεβαίως με το Pap test⁷.

Ο έλεγχος του HPV DNA προτείνεται να επαναλαμβάνεται κάθε τρία έτη. Η λογική της πρότασης έγκειται στο γεγονός ότι η HPV λοίμωξη σε γυναίκες αυτής της ηλικίας αποτελεί την χρονίως παραμένουσα κατάσταση η οποία αποτελεί το κύριο υπόβαθρο στην ανάπτυξη επιθηλιακής νεοπλασίας τραχήλου. Ο έλεγχος του HPV DNA σε συνδυασμό με το Pap test προσφέρει ευαισθησία 100% και σχεδόν 100% αρνητική προβλεπτική αξία στην ανίχνευση προκαρκινικών αλλοιώσεων και καρκίνου τραχήλου της μήτρας. Αντίθετα ο έλεγχος του HPV DNA δεν συνιστάται ως πρωταρχικό εργαλείο μαζικού ελέγχου σε γυναίκες ηλικίας κάτω των 30 ετών λόγω του υψηλού ποσοστού και της παροδικής φύσης των HPV λοιμώξεων σε αυτή την ομάδα πληθυσμού. Το Pap test αντίθετα θεωρείται ιδανικό για την ομάδα γυναικών κάτω των 30 ετών δεδομένου ότι θα εντοπίσει τις περιπτώσεις εκείνες στις οποίες έχει δημιουργηθεί βλάβη και χρίζει περαιτέρω διερεύνησης με κολποσκόπηση και βιοψία.

Η μονήρης κυτταρολογική εξέταση βεβαίως δεν είναι επαρκής για την ανίχνευση των σοβαρών προκαρκινικών αλλοιώσεων του τραχήλου. Αποτελεσματική παρακολούθηση και πρόληψη επιτυγχάνεται σήμερα μόνο με την κυ-

κλική εφαρμογή ολοκληρωμένου συστήματος που περιλαμβάνει το Pap test σε συνδυασμό με τον έλεγχο του HPV DNA, την κολποσκόπηση και ιστολογική εξέταση της βιοψίας και τη θεραπεία της προκαρκινικής αλλοίωσης.

Σημασία ελέγχου HPV DNA για την αντιμετώπιση και παρακολούθηση των κυτταρολογικών αλλοιώσεων

1. ASCUS

Σύμφωνα με σχετικά πρόσφατες μελέτες, ο έλεγχος του HPV DNA είναι πολύ χρήσιμος για τη σωστή αξιολόγηση και διαχείριση των διαφορούμενων κυτταρολογικών διαγνώσεων⁸. Μια από τις μεγαλύτερες μελέτες είναι αυτή που διεξήχθη από το Εθνικό Καρκινικό Ινστιτούτο των ΗΠΑ (NCI) γνωστή ως ASCUS low grade triage study (ALTS). Τα αποτελέσματα της μελέτης αυτής αφορούσαν κυρίως στην κυτταρολογική ομάδα ASCUS (atypical squamous cells of undetermined significance), δεδομένου ότι για την αντιμετώπιση των διαγνώσεων LSIL, η ανίχνευση HPV δεν είχε καμία σημασία δεδομένου ότι η παρουσία των υψηλού κινδύνου HPV ήταν πολύ υψηλή (70-80%) και δεν μπορούσε να χρησιμεύσει πρακτικά ως κριτήριο παραπομπής σε κολποσκόπηση. Η ομάδα ASCUS είναι μια ετερογενής ομάδα, η οποία σε ποσοστό 5-17% αντιστοιχεί σε CIN2/3 και κατά 1% σε διηθητικό ακανθοκυτταρικό καρκίνωμα τραχήλου. Ο έλεγχος του HPV DNA για παρουσία ογκογόνων ιών (HPV test) στην ομάδα ASCUS οδήγησε το 56% των γυναικών σε κολποσκόπηση και είχε ως αποτέλεσμα την ανίχνευση 96% των περιπτώσεων με σοβαρού βαθμού ενδοεπιθηλιακή αλλοίωση. Η κολποσκόπηση είχε ευαισθησία 53,6% και η κυτταρολογική εξέταση 54,6% στην ανίχνευση των περιπτώσεων με σοβαρού βαθμού ενδοεπιθηλιακή αλλοίωση. Τα αποτελέσματα της μελέτης δείχνουν σαφώς ότι το HPV test για ιούς υψηλού κινδύνου αποτελεί την πλέον αποτελεσματική μέθοδο για την ορθή αξιολόγηση και περαιτέρω αντιμετώπιση των γυναικών με κυτταρολογική διάγνωση ASCUS⁹⁻¹¹. Η εξέταση του HPV DNA μπορεί να γίνει στο ίδιο δείγμα που έγινε η αρχική κυτταρολογική εξέ-

ταση και να αποφευχθεί έτσι μια άσκοπη επαναληπτική λήψη δείγματος. Σε περίπτωση που η κολποσκόπηση αποβεί αρνητική τότε συνιστάται επανάληψη του HPV test μετά από ένα έτος αντί του ελέγχου με Pap test ανά 6 μήνες. Σε περιπτώσεις LSIL με κολποσκόπηση αρνητική για σοβαρού βαθμού ενδοεπιθηλιακή αλλοίωση, ο έλεγχος του HPV θα συμβάλλει στην καλύτερη αντιμετώπιση και ασφαλέστερη παρακολούθηση της περίπτωσης.

Εκτός από τις παραπάνω εφαρμογές, ο έλεγχος του HPV DNA είναι χρήσιμος για την παρακολούθηση γυναικών μετά από θεραπεία υψηλού βαθμού ενδοεπιθηλιακής αλλοίωσης, ώστε να ελεγχθεί η παρουσία υπολειμματικής HPV λοίμωξης η οποία σχετίζεται με την πιθανότητα υποτροπής της νόσου.

Τέλος το HPV test θα συμβάλλει στην καλύτερη αντιμετώπιση περιπτώσεων με διαφορές ευρημάτων μεταξύ κυτταρολογικής εξέτασης, κολποσκόπησης και βιοψίας. Οι εφαρμογές του ελέγχου του HPV DNA αναφέρονται συνοπτικά στον πίνακα 1.

2. Χαμηλού βαθμού ενδοεπιθηλιακή αλλοίωση τραχήλου (LSIL)

Σε περιπτώσεις με κυτταρολογική διάγνωση LSIL, ο έλεγχος των τραχηλικών κυττάρων με PCR θα αποκαλύψει κατά 80% περίπου τύπους HPV υψηλού κινδύνου. Η κολποσκόπηση που πρέπει πάντα να επιτελείται σε περιπτώσεις LSIL αποκαλύπτει κατά 16% περίπου HSIL (CIN2/3) και κατά 50% CIN¹. Σε περίπτωση αρνητικής για HSIL συνιστάται παρακολούθηση με Pap test ανά 6 μήνες ή HPV test σε 12 μήνες.

3. Υψηλού βαθμού ενδοεπιθηλιακή αλλοίωση τραχήλου (HSIL)

Σε περιπτώσεις με κυτταρολογική διάγνωση HSIL ο έλεγχος του HPV αποκαλύπτει στελέχη υψηλού κινδύνου σε ποσοστό 98,9% περίπου. Η κολποσκόπηση και βιοψία σε ποσοστό 75% επιβεβαιώνουν ιστολογικά την ύπαρξη CIN2 ή CIN3. Σε ποσοστό 3% περίπου υποκρύπτεται διηθητικό πλακώδες καρκίνωμα και για το λόγο αυτό συνιστάται προσεκτικός έλεγχος του ενδοτραχήλου.

Πίνακας 1 . Εφαρμογές του ελέγχου του HPV DNA (HPV test)

1. Ως βασική μέθοδος μαζικού ελέγχου (screening) σε γυναίκες άνω των 30 ετών ανά 3 έτη σε συνδυασμό με το Pap test.
2. Σε περιπτώσεις με ASCUS στην κυτταρολογική εξέταση.
3. Σε περιπτώσεις LSIL με αρνητική κολποσκόπηση.
4. Παρακολούθηση ασθενών μετά από θεραπεία υψηλού βαθμού ενδοεπιθηλιακής αλλοίωσης πλακώδους επιθηλίου τραχήλου.
5. Σε κάθε περίπτωση ασυμφωνίας μεταξύ κυτταρολογικής εξέτασης, κολποσκόπησης και ιστολογικής εξέτασης.

Σε γυναίκες νεαρής ηλικίας (20-25 ετών), εάν η κολποσκόπηση και η βιοψία δεν αποκαλύψει CIN2/3, μια συντηρητικότερη προσέγγιση είναι αποδεκτή. Σε εγκύους, η κολποσκοπικά κατευθυνόμενη βιοψία είναι πάντα προτιμότερη για αλλοιώσεις ύποπτες για CIN2 ή CIN3 ή διηθητικό καρκίνωμα, όμως θεραπευτική αντιμετώπιση είναι μη αποδεκτή παρά μόνον εφόσον η βιοψία ιστολογικά θα ταυτοποιήσει διήθηση¹¹.

4. Άτυπα αδενικά κύτταρα (AGUS)

Η παρουσία άτυπων αδενικών κυττάρων στην κυτταρολογική εξέταση είναι σχετικά σπάνια. Η περαιτέρω διερεύνηση των γυναικών θα αποκαλύψει μέχρι 54% SIL, κατά 8% αδενοκαρκίνωμα in situ και μέχρι 9% διηθητικό πλακώδες καρκίνωμα. Η κυτταρολογία τραχήλου έχει γενικά μικρή ευαισθησία στην ανίχνευση των αδενικών αλλοιώσεων αλλά και η σημασία της ανίχνευσης του HPV DNA δεν έχει πλήρως διευκρινισθεί.

Στις περιπτώσεις αυτές επιβάλλεται η κολποσκόπηση με έλεγχο του ενδοτραχήλου και η λήψη βιοψιών προς ιστολογική εξέταση. Βιοψία ενδομητρίου επιτελείται σε γυναίκες άνω των 35

ετών ή και σε νεότερες εφόσον συνυπάρχει και κολπική αιμόρροια.

Συμπαράγοντες στην ανάπτυξη τραχηλικού καρκίνου

Το γεγονός ότι οι HPV υψηλού κινδύνου και ιδιαίτερα ο θεωρούμενος πλέον καρκινογόνος HPV 16 απαντώνται σε ιδιαίτερα υψηλά ποσοστά σε γυναίκες άνευ ανωμαλιών στον τράχηλο της μήτρας, υποδηλώνει ότι οι ιοί HPV δεν είναι από μόνοι τους επαρκείς για την ανάπτυξη τραχηλικής νεοπλασίας. Απαιτείται επομένως η ταυτόχρονη δράση και άλλων παραγόντων, οι οποίοι συμβάλλουν, επιταχύνουν ή επιβαρύνουν την εξέλιξη προς την ανάπτυξη νεοπλασίας. Ως συμπαράγοντες θεωρούνται οι λοιμώξεις από ιούς της ομάδας του έρπητος και τα χλαμύδια, η ανοσοκαταστολή (λευκαιμίες, λεμφώματα, HIV, ανοσοκατασταλτικά φάρμακα), ψυχολογικοί παράγοντες (άγχος, θυμός πανικός, κατάθλιψη, υπερκόπωση), οι οποίοι πάλι προκαλούν ανάλογα με την ένταση και διάρκεια της δράσης τους διαφόρου βαθμού ανοσοκαταστολή, το κάπνισμα, ορμονικές επιδράσεις, η πρώιμος έναρξη σεξουαλικών επαφών και η πολλαπλότητα σεξουαλικών συντρόφων. Τέλος, ιδιαίτερα σημαντικός συμπαράγοντας πρέπει να θεωρηθεί η χρήση αντισυλληπτικών από του στόματος, δεδομένου ότι εκθέτουν κατ'επανάληψη τον κολποτραχηλικό σωλήνα σε πληθώρα παθογόνων (ιών και μικροβίων), η επίδραση των οποίων διευκολύνεται από την τοπικά ανοσοκατασταλτική δραστηριότητα των προσταγλανδινών του ανδρικού σπέρματος.

1. Έρπητοϊός

Η σημασία των ιών της ομάδας του έρπητα στην ανάπτυξη του καρκίνου του τραχήλου της μήτρας, παρόλο ότι αποτελούν από τους πλέον συχνούς σεξουαλικά μεταδιδόμενους παθογόνους παράγοντες, δεν έχει διευκρινισθεί. Ο ιός Epstein-Barr έχει ταυτοποιηθεί τόσο σε λεμφοκύτταρα όσο και σε επιθηλιακά κύτταρα σε διηθητικά καρκινώματα τραχήλου¹². Αναφορικά με τον ιό του απλού έρπητα (HSV), παρατηρήθηκε συνύπαρξη του HPV 16 και του HSV σε

6 από τις 8 περιπτώσεις CIN3 και διηθητικού καρκινώματος¹³. Σε άλλη μελέτη παρατηρήθηκε ότι ο HSV μπορεί να επιταχύνει τον πολλαπλασιασμό και να επιβαρύνει τα κακοήθη χαρακτηριστικά των κυττάρων, τα οποία πλέον ήταν ικανά για δημιουργία βλαβών ενιέμενα σε αθυμικά ποντίκια¹⁴.

Σε πρόσφατη μελέτη οι Pisani et al παρατήρησαν σε κυτταρική σειρά CaSki μολυσμένη με HPV 16 ότι η περαιτέρω λοίμωξη με HSV-2 είχε ως συνέπεια τον τριπλασιασμό της μεταγραφής των ρυθμιστικών και ογκογόνων γονιδίων του HPV E1, E2 και E6 και προφανώς την αύξηση της καρκινογόνου δράσης των ιών αυτών¹⁵.

Τέλος έχει βρεθεί πρόσφατα ότι ο ανθρώπινος ερπητοϊός 6 (HHV6) μπορεί να προκαλέσει λοίμωξη στα επιθηλιακά κύτταρα του τραχήλου και να πολλαπλασιάσει τη μεταγραφή των καρκινογόνων γονιδίων E6 και E7 των HPV¹⁶.

2. Χλαμύδια

Τα χλαμύδια (*Chlamydia trachomatis*) αποτελούν υποχρεωτικώς ενδοκυττάρια και σεξουαλικά μεταδιδόμενα βακτηρίδια, τα οποία αποτελούν παράγοντες υπογονιμότητας, αποβολών, εξωμητρίων κυήσεων και φλεγμονώδους πνευμονικής νόσου. Σύμφωνα με πρόσφατη μελέτη, τα χλαμύδια ενισχύουν την πιθανότητα ανάπτυξης χρόνιας και παραμένουσας HPV λοίμωξης από στελέχη υψηλού κινδύνου και επομένως αυξάνουν την πιθανότητα ανάπτυξης τραχηλικού καρκίνου¹⁷. Σε άλλη επίσης πρόσφατη μελέτη καλλιέργειας ινοβλαστικών κυττάρων παρατηρήθηκε αύξηση της έκφρασης του ογκογονιδίου c-myc μετά από λοίμωξη των κυττάρων αυτών από χλαμύδια και επομένως θεωρείται ιδιαίτερος πιθανό ότι η λοίμωξη του τραχήλου από χλαμύδια μπορεί να συμβάλλει στην ανάπτυξη νεοπλασίας τραχήλου μήτρας¹⁸.

3. Κάπνισμα

Σε γυναίκες θετικές για HPV 16/18 που καπνίζουν, η πιθανότητα ανάπτυξης διηθητικού καρκίνου τραχήλου είναι μεγαλύτερη σε σχέση με γυναίκες που δεν καπνίζουν¹⁹.

Η αυξημένη αυτή συχνότητα πι-▶

▶ θανότητα σχετίζεται με την ανεύρεση ελαττωμένου αριθμού κυττάρων Langerhans στο τραχηλικό επιθήλιο των καπνιστριών, η οποία έχει ως συνέπεια τη μείωση της τοπικής ανοσολογικής απόκρισης σε αντιγόνα του καψιδίου των HPV²⁰.

Τέλος, σε βιοψίες τραχήλου καπνιστριών έχει παρατηρηθεί πολύ συχνότερη μεθυλίωση των βάσεων του DNA (adducts) από την επίδραση των πολυκυκλικών υδρογονανθράκων, σε σχέση με τραχηλικές βιοψίες μη-καπνιστριών, η οποία δυνητικώς οδηγεί στην ανάπτυξη μεταλλάξεων²¹. Η καρκινογόνος, επομένως, δράση των χημικών ενώσεων του καπνού μπορεί να ασκείται στο επιθήλιο του τραχήλου είτε ανεξάρτητα είτε σε συνδυασμό με τους HPV.

Εμβόλιο HPV

Η βιολογική δραστηριότητα δύο εμβολίων βρίσκεται σε τελική φάση κλινικών δοκιμών και αναμένεται να λάβουν έγκριση από την επιτροπή φαρμάκων και τροφίμων των ΗΠΑ (FDA). Τα εμβόλια αυτά καλύπτουν τα στελέχη HPV 16/18 (Cervarix, GlaxoSmithKline) και επιπροσθέτως και τα στελέχη 6/11 (Gardasil, Merck) και περιλαμβάνουν αντιγόνα του καψιδίου των HPV. Το εμβόλιο χορηγείται σε τρεις δόσεις (1, 2 και 6 μήνες) και καλύπτει ένα χρονικό διάστημα 5-10 ετών, με την ισχυρότερη ανοσολογική απόκριση μετά από διάστημα 3,5 ετών. Το εμβόλιο θα χορηγείται σε ηλικία 15-23 ετών και θα παρέχει προστασία από τους ογκογόνους τύπους (16 και 18) των HPV που αποτελούν το 70% των τύπων που σχετίζονται με τραχηλική νεοπλασία. Από τα αποτελέσματα των τελικών δοκιμών φαίνεται ότι η προστατευτική αξία των εμβολίων είναι ιδιαίτερος υψηλή, αλλά η πραγματική εκτίμηση της αξίας θα γίνει όταν εφαρμοσθούν στην καθημερινή πρακτική.

Δεδομένου ότι η κάλυψη που παρέχουν δεν είναι πλήρης, είναι φανερό ότι δεν θα πρέπει να παραμελείται η συστηματική παρακολούθηση των γυναικών με Pap test και HPV test, ιδιαίτερα μετά την αρνητική επίδραση που ενδέχεται να εξασκεί η λήψη του εμβολίου στις σεξουαλικές συνήθειες των

νεαρών γυναικών. Θεωρείται όμως ιδιαίτερα πιθανό ότι η δράση των εμβολίων θα είναι θετική αναφορικά με τη μείωση των κρουσμάτων του τραχηλικού καρκίνου στις αναπτυσσόμενες χώρες με φτωχά ανεπτυγμένα συστήματα μαζικού ελέγχου²².

Επίλογος

Συμπερασματικά, στον αποτελεσματικότερο προληπτικό έλεγχο για την νεοπλασία τραχήλου μήτρας στις νεαρές γυναίκες αναμένεται να συμβάλει ο εμβολιασμός για τα στελέχη υψηλού κινδύνου HPV 16 και 18. Ο αποτελεσματικότερος μαζικός έλεγχος σε γυναίκες ηλικίας άνω των 30 ετών πρέπει να βασίζεται κυρίως στο HPV DNA με PCR, ενώ σε γυναίκες κάτω των 30 ετών κυρίως στο Pap test. Ο έλεγχος του HPV DNA με PCR μπορεί να συμβάλει ουσιαστικά στην καλύτερη αντιμετώπιση και παρακολούθηση της κυτταρολογικής ομάδας ASCUS, σε περιπτώσεις ασυμφωνιών μεταξύ κυτταρολογικής εξέτασης, κολποσκοπησης και βιοψίας και στην εκτίμηση της πιθανότητας υποτροπής μετά από θεραπευτική αφαίρεση της βλάβης.

Ο in situ υβριδισμός είναι η μόνη μοριακή τεχνική που μπορεί να δώσει ουσιαστικές μορφολογικές πληροφορίες αναφορικά με τη βαρύτητα και την κατανομή της HPV λοίμωξης καθώς και την ενσωμάτωση του HPV στο DNA του ανθρώπινου κυττάρου.

Τέλος, σημαντικός παράγοντας για την αποτελεσματική πρόληψη του τραχηλικού καρκίνου είναι η έγκαιρη ανίχνευση και αντιμετώπιση των συμπαράγοντων που ευνοούν την ανάπτυξη νεοπλασίας και η εξατομίκευση της αντιμετώπισης ανάλογα με τις ψυχολογικές, ανοσολογικές και άλλες ιδιαιτερότητες κάθε γυναίκας.

ΒΙΒΛΙΟΓΡΑΦΙΑ

1. Kaufman RH, Adam E, and Vonka V. Human papillomavirus infection and cervical carcinoma. Clin Obstetr Gynecol 2000; 43:363-80.
2. Bosch FX, Lorincz A, Munoz N, Meijer CJLM, Shah KV. The causal relation between human papillomavirus and cervical cancer. J Clin Pathol 2002; 55:244-65.
3. Kapranos N. New methods of HPV identification. Journal of the European Academy of Dermatology and Venereology 1992; 1:145-52.
4. Moscicki AB. Impact of HPV infection in adolescent

5. populations. J Adolesc Health 2005; 37(6 Suppl):S3-9.
5. Moscicki AB, Shiboski S, Broering J, Clayton L, Jay N, Darragh TM, et al. The natural history of human papillomavirus infection as measured by repeated DNA testing in adolescent and young women. J Pediatr 1998; 132:277-84.
6. Clavel C, Masure M, Bory J-P, Putaud I, Mangeonjean C, Lorenzato M, et al. Human papillomavirus testing in primary screening for the detection of high-grade cervical lesions: a study of 7932 women. British Journal of Cancer 2001; 84:1616-23.
7. Richart RM, Lorincz AT. Human papillomavirus DNA testing as an adjunct to cytology in cervical screening programs. Arch Pathol Lab Med 2003; 127:959-68.
8. Manos M, Kinney WK, Hurley LB, et al. Identifying women with cervical neoplasia: using human papillomavirus DNA testing for equivocal Papanicolaou results. JAMA 1999; 281:1605-10.
9. Saslow D, Runowicz CD, Solomon D, et al. American cancer Society guidelines for the early detection of cervical neoplasia and cancer. Ca Cancer J Clin 2002; 52:342-62.
10. Schiffman M, Solomon D. Findings to date from the ASCUS-LSIL triage study (ALTS). Arch Pathol Lab Med 2003; 127:946-9.
11. The ALTS group. HPV testing as triage strategy for women with cytologic evidence of low grade squamous intraepithelial lesions: early results from a randomized trial on the clinical management of ASCUS and LSIL cytologic abnormalities. J Natl Cancer Inst 2000; 92:397-402.
12. Landers RJ, O'Leary JJ, Crowley M, Healy I, Annis P, Burke L, et al. Epstein-Barr virus in normal, pre-malignant, and malignant lesions of the uterine cervix. J Clin Pathol 1993; 46:931-5.
13. Di Luca D, Costa S, Monini P, Rotola A, Terzano P, Savioli A, et al. Search for human papillomavirus, herpes simplex virus and c-myc oncogene in human genital tumors. Int J Cancer 1989; 43:570-7.
14. Dhanwada KR, Garrett L, Smith P, Thompson KD, Doster A, Jones C. Characterization of human keratinocytes transformed by high risk human papillomavirus types 16 or 18 and herpes simplex virus type 2. J Gen Virol 1993 Jun; 74(Pt 6):955-63.
15. Pisani S, Imperi M, Seganti L, Superti F, Tinari A, Bucci M, Degener AM. Effect of HSV-2 infection on the expression of HPV 16 genes in CaSki cells. Int J Immunopathol Pharmacol 2004; 17:65-70.
16. Chen M, Popescu N, Woodworth C, Berneman Z, Corbellino M, Lusso P, et al. Human herpesvirus 6 infects cervical epithelial cells and transactivates human papillomavirus gene expression. J Virol 1994; 68:1173-8.
17. Samoff E, Koumans EH, Markowitz LE, Sternberg M, Sawyer MK, Swan D, et al. Association of Chlamydia trachomatis with persistence of high-risk types of human papillomavirus in a cohort of female adolescents. Am J Epidemiol 2005; 162:668-75.
18. Schlott T, Eiffert H, Bohne W, Landgrebe J, Brunner E, Spielbauer B, et al. Chlamydia trachomatis modulates expression of tumor suppressor gene caveolin-1 and oncogene C-myc in the transformation zone of non-neoplastic cervical tissue. Gynecol Oncol 2005 Sep; 98(3):409-19.
19. Herrero R, Brinton LA, Reeves WC, Brenes MM, Tenorio F, de Britton RC, et al. Invasive cervical cancer and smoking in Latin America. J Natl Cancer Inst 1989; 81:205-11.
20. Barton SE, Hollingworth A, Maddox PH, Edwards R, Cuzick J, McCance DJ, et al. Possible cofactors in the etiology of cervical intraepithelial neoplasia. An immunopathologic study. J Reprod Med 1989; 34:613-6.
21. Simons AM, Phillips DH, Coleman DV. Damage to DNA in cervical epithelium related to smoking tobacco. BMJ 1993; 306:1444-8.
22. Shaw AR. Human papillomavirus vaccines in development: If they're successful in clinical trials, how will they be implemented? Gynecol Oncol 2005; 99(3 Suppl):S246-8.