Βρογχεκτασίες

ΣΟΦΙΑ ΝΙΚΟΛΑΚΟΠΟΥΛΟΥ, ΓΕΩΡΓΙΟΣ ΧΕΙΛΑΣ
Κ.Α.Α. – Ν.Ν.Θ.Α «Η ΣΩΤΗΡΙΑ»

Βρογχεκτασία καλείται η μόνιμη και παθολογική διάταση του βρογχικού δένδρου. Πρόκειται για μια σχετικά σπάνια νόσο. Η επίπτωση της έχει μειωθεί σημαντικά σήμερα, τουλάχιστον στις αναπτυγμένες χώρες (στις ΗΠΑ αναφέρεται συχνότητα 0,6/1000 κατοίκους), γεγονός που αποδίδεται στη δραστική θεραπεία των λοιμώξεων κατά την παιδική ηλικία, στα προγράμματα εμβολιασμού και στη μείωση της συχνότητας της πνευμονικής φυματίωσης.

Οι βρογχεκτασίες μπορούν να προκαλέσουν καταστροφικές συνέπειες στο πνευμονικό παρέγχυμα, όπως επανειλημμένες λοιμώξεις που απαιτούν αντιβιοτική αγωγή, έντονο παραγωγικό βήχα, αίσθημα δύσπνοιας και περιστασιακά αιμόπτυση. Από το 19ο αιώνα γίνονται αναφορές για ασθενείς με πυώδη απόχρεμψη. Ο R. Th. Laennec αναφέρει: «αυτή η νόσος των βρόγχων προκαλείται από χρόνια καταρροή ή άλλη αιτία και συνοδεύεται από βίαιους, μακρούς σε διάρκεια και συχνά επανειλημμένους παροξυσμούς βήχα»[1].

Το 1922 ο Jean Athanase Sicard μίλησε για πρώτη φορά για τη βρογχογραφία, ενώ το 1950 η Lynne Reid συνδύασε τα βρογχογραφικά ευρήματα με την κλινική εικόνα. Η μετέπειτα χρήση των εμβολιασμών και της αντιφυματικής αγωγής, καθώς και η έγκαιρη θεραπεία των παιδικών λοιμώξεων, μείωσε κατά μεγάλο ποσοστό την επίπτωση των βρογχεκτασιών και συνέδεσε την εμφάνισή τους με λοιμώξεις αναπνευστικού από διάφορους μικροοργανισμούς.

Ο ορισμός της νόσου έγινε το 1950 από τη Reid και παραμένει έως και σήμερα ο ίδιος: βρογχεκτασία είναι η μόνιμη, μη αναστρέψιμη, παθολογική διάταση των βρόγχων, που συνοδεύεται από χρόνια φλεγμονή των αεραγωγών[2].

Ταξινόμηση

Οι βρογχεκτασίες μπορούν να ταξινομηθούν με βάση τους προδιαθεσικούς παράγοντες, τους παθογενετικούς μηχανισμούς, τα βρογχογραφικά ευρήματα και τα παθολογοανατομικά χαρακτηριστικά.

Ο ορισμός της νόσου έγινε το 1950 από τη Reid και παραμένει έως και σήμερα ο ίδιος: βρογχεκτασία είναι η μόνιμη, μη αναστρέψιμη, παθολογική διάταση των βρόγχων, που συνοδεύεται από χρόνια φλεγμονή των αεραγωγών

Το 1950 η Reid διαπίστωσε συσχέτιση μεταξύ βρογχογραφικών και παθολογοανατομικών ευρημάτων. Από τότε, αυτή είναι η πιο αποδεκτή ταξινόμηση[2]:

Α. Κυλινδρικές ή σωληνοειδείς βρογχεκτασίες: Χαρακτηρίζονται από σχετικά ομοιόμορφη διεύρυνση των τμημάτων του βρογχικού δέντρου, τα οποία τερματίζουν απότομα και όχι προοδευτικά όπως σε φυσιολογικές καταστάσεις. Ο αριθμός των υποδιαιρέσεων φαίνεται σημαντικά μειωμένος, επειδή η πλήρωση των βρόγχων με πυώδες υλικό και το οίδημα των τοιχωμάτων τους εμποδίζει τη σκιαγράφησή τους (εικόνα 1).

Β. Κιρσοειδείς βρογχεκτασίες: Οι βρόγχοι είναι διατεταμένοι, παρουσιάζουν ακανόνιστο σχήμα και μέγεθος και μιμούνται φλεβικούς κιρσούς. Σε πολλές περιοχές ο βρογχικός αυλός παρουσιάζει σχεδόν πλήρη απόφραξη από το νεοσχηματισθέντα ινώδη ιστό, ενώ σε άλλες, τα εναπομείναντα τμήματα του κατεστραμμένου περιφερικού βρόγχου επιθηλιοποιούνται και μετατρέπονται σε κύστεις (εικόνα 2).

Γ. Σακοειδείς ή κυστικές βρογχεκτασίες: είναι η πιο σοβαρή μορφή βρογχεκτασιών και είναι κοινό εύρημα στους ασθενείς που πάσχουν από κυστική ίνωση. Οι βρόγχοι παρουσιάζονται διατεταμένοι, ενώ ο βαθμός διάτασης αυξάνεται προοδευτικά οδεύοντας προς την περιφέρεια. Η μερική απόφραξη των βρόγχων εμποδίζει την περαιτέρω παροχέτευση των εκκρίσεων, με αποτέλεσμα τη διάταση των περιφερικών τμημάτων από το πύον (εικόνα 3).

Η κλινική χρησιμότητα της ταυτοποίησης των βρογχεκτασιών σε ένα από τα τρία αυτά πρότυπα είναι αμφισβητούμενη και καμία μελέτη μέχρι σήμερα δεν έχει δείξει πως υπάρχουν σοβαρές κλινικές ή παθοφυσιολογικές διαφορές μεταξύ αυτών των προτύπων. Είναι πάντως γενικά αποδεκτό πως οι κυστικές βρογχεκτασίες είναι η πιο σοβαρή μορφή.

Επίπτωση

Η επίπτωση των βρογχεκτασιών είναι άγνωστη, όμως πιθανώς έχει μειωθεί, λόγω των εμβολιασμών και της βελτιωμένης και πιο έγκαιρης θεραπείας των παιδικών λοιμώξεων. Ωστόσο, η αξονική τομογραφία θώρακα υψηλής ευκρίνειας μπορεί να οδηγήσει στη διάγνωση λιγότερου εμφανούς -και πιθανώς υποκλινικής- νόσου. Υπάρχουν αναφορές υψηλής επίπτωσης σε σχετικά απομονωμένους λαούς, οι οποίοι έχουν δύσκολη πρόσβαση σε νοσοκομεία ή κέντρα υγειονομικής περίθαλψης κατά τη διάρκεια της παιδικής ηλικίας, όπως στην περιοχή της Αλάσκα[3].

Παθοφυσιολογία

Οι βρογχεκτασίες είναι μια νόσος κυρίως των βρόγχων μεσαίου μεγέθους, όμως συχνά εκτείνεται και σε περιφερικότερους βρόγχους και τα βρογχιόλια. Είτε ⇨

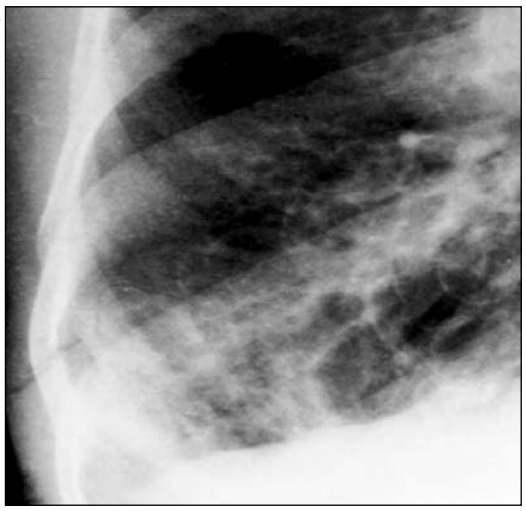

Εικόνα 1.

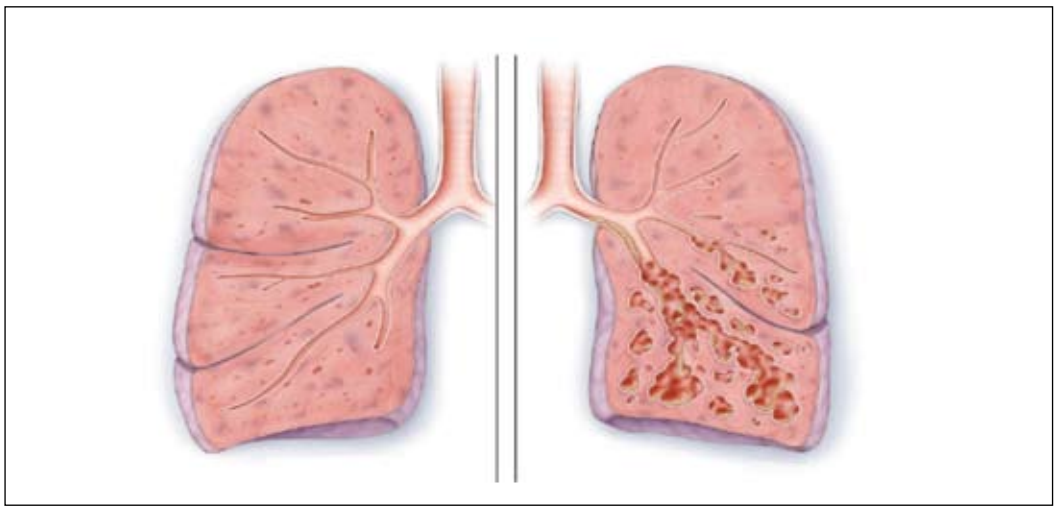

Εικόνα 2.

Εικόνα 3.

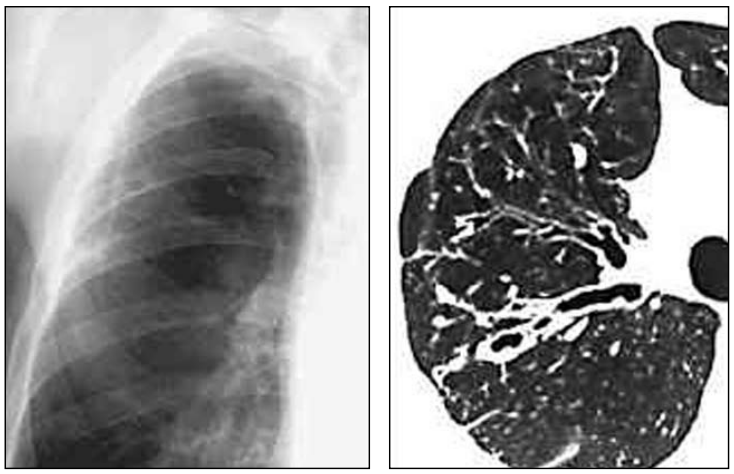

είναι ιδιοπαθείς, είτε οφείλονται σε υποκείμενη αιτία, τα ιστοπαθολογοανατομικά ευρήματα είναι τα ίδια: οι διατεταμένοι βρόγχοι είναι γεμάτοι με πυώδεις εκκρίσεις, παρουσιάζουν διατοιχωματική φλεγμονή, υποβλεννογόνιο οίδημα, εξελκώσεις και νεοαγγείωση. Το βρογχικό επιθήλιο μπορεί να έχει πολυποειδή μορφή, λόγω του υποκείμενου σχηματισμού κοκκιωματώδους ιστού, υπερτροφίας των λείων μυϊκών ινών και διάτασης των βρογχικών αδένων. Στις πιο σοβαρές βρογχεκτασίες παρατηρείται εκφυλισμός του κροσσωτού επιθηλίου, το οποίο τελικά αντικαθίσταται από πλακώδες ή κυλινδρικό επιθήλιο, ενώ η ελαστική στοιβάδα των βρογχικών τοιχωμάτων χάνεται. Τέλος, πολύ συχνά μπορεί να παρατηρηθούν διατεταμένες βρογχικές αρτηρίες, οι οποίες οφείλονται στη δημιουργία αναστομώσεων μεταξύ βρογχικής και πνευμονικής κυκλοφορίας.

Έχουν αναπτυχθεί πολλές θεωρίες σχετικά με την παθογένεση των βρογχεκτασιών. Αυτή που είναι ευρέως αποδεκτή την τελευταία τριακονταετία είναι η θεωρία του φαύλου κύκλου, η οποία προτάθηκε από τον Peter Cole και συνεργάτες. Σύμφωνα με αυτή, μικρόβια που αποικίζουν το βρογχικό δέντρο βλάπτουν τους φυσιολογικούς μηχανισμούς κάθαρσης και απομάκρυνσης των εκκρίσεων του ξενιστή και έτσι τροποποιείται το περιβάλλον μέσα στους αεραγωγούς, επιτρέποντας τη μεγαλύτερη ανάπτυξη των μικροβίων. Η ανοσολογική απάντηση του ξενιστή είναι αποτελεσματική σε ότι αφορά το μικροβιακό αποικισμό και ενισχύει, παραδόξως, την αδυναμία απομάκρυνσης της βλέννης, με συνέπεια να πυροδοτείται ένας φαύλος κύκλος καταστροφής του ξενιστή και περαιτέρω μικροβιακού αποικισμού.

Εντόπιση

Οι βρογχεκτασίες εμφανίζονται σε δύο μορφές:

Α. Τοπική διεργασία που αποφράσσει είτε ένα λοβό είτε ένα τμήμα του πνεύμονα.

Β. Διάχυτη διεργασία που αφορά το μεγαλύτερο μέρος και των δύο πνευμόνων και συχνά συνοδεύεται και από άλλες παθήσεις του πνευμονικού παρεγχύματος ή των παραρρινίων κόλπων, όπως άσθμα και παραρρινικολπίτιδα.

Τρία είδη τοπικής απόφραξης αεραγωγών μπορεί να οδηγήσουν σε μη αναστρέψιμη διάτασή τους:

1. Ενδοβρογχική απόφραξη που οφείλεται σε ξένο σώμα[4], βρογχιολίτιδα ή σε αργά αναπτυσσόμενο όγκο, που συνήθως είναι καλοήθης.

2. Απόφραξη λόγω πίεσης εκ των έξω που οφείλεται σε διόγκωση λεμφαδένων. Το πιο κοινό παράδειγμα είναι το σύνδρομο μέσου λοβού: μια ομάδα λοβαίων λεμφαδένων διογκώνονται λόγω φλεγμονής οφειλόμενης στο μυκοβακτηρίδιο της φυματίωσης ή σε μύκητες. Η διόγκωση αυτή προκαλεί μερική ή ολική απόφραξη του αντίστοιχου βρόγχου, με αποτέλεσμα τη μη σωστή παροχέτευσή του.

3. Απόφραξη λόγω αλλαγής της αρχιτεκτονικής των αεραγωγών που συμβαίνει μετά από λοβεκτομή (για παράδειγμα: μετατόπιση του κάτω λοβού προς τα άνω μετά από εκτομή του άνω λοβού).

Οι περισσότερες αναφορές, όσων αφορά τις διάχυτες βρογχεκτασίες, αφορούν συστηματικές νόσους[5]. Μερικές από τις πιθανές αιτίες δημιουργίας βρογχεκτασιών αναγράφονται στον πίνακα 1. Η αναγνώριση των αιτιών που συζητούνται παρακάτω μπορεί να οδηγήσουν σε συγκεκριμένη αντιμετώπιση και καλύτερη κατανόηση της πρόγνωσής τους.

Αίτια

Λοιμώξεις

Η πρώιμη ανοσοποίηση μέσω εμβολιασμού κατά των παιδικών λοιμώξεων έχει οδηγήσει σε μείωση της επίπτωσης των βρογχεκτασιών που ακολουθούν λοίμωξη από κοκκύτη. Άλλες λοιμώξεις που μπορεί να οδηγήσουν στη δημιουργία βρογ- ⇨

Σχήμα 1.

Εικόνα 4.

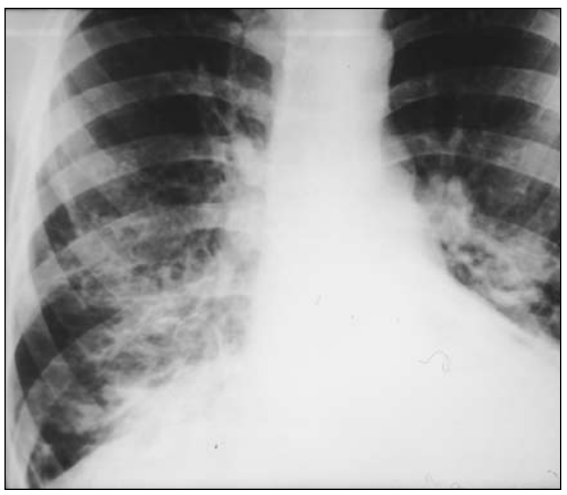

Εικόνα 5.

χεκτασιών είναι αυτές από adenovirus, herpesvirus, Staphylococcus aureus, Klebsiella pneumonia, Pseudomonas aeruginosa. Ο Staphylococcus aureus συνδέεται επίσης με την κυστική ίνωση και τη βρογχοπνευμονική ασπεργίλλωση, νόσοι που χαρακτηρίζονται και από κυστικές βρογχεκτασίες[6,7].

Οι μικροοργανισμοί Streptococcus pneumoniae, Haemophylus influenza και Moraxella catarrhalis τυπικά δεν αποτελούν αιτίες δημιουργίας βρογχεκτασιών, όμως μπορεί να επιμολύνουν ήδη διατεταμμένους βρόγχους. Νεκρωτικές πνευμονίες από αναερόβια που οφείλονται σε εισρόφηση ή βρογχική απόφραξη συχνά επιπλέκονται με καταστροφή παρεγχύματος και βρογχεκτασίες.

Η λοίμωξη από Mycobacterium avium αναγνωρίζεται κυρίως σε λευκές γυναίκες άνω τον 60 ετών. Στοιχεία υπέρ αυτής της διάγνωσης είναι ο χρόνιος, έντονος μη παραγωγικός βήχας και η εμπλοκή του μέσου λοβού[8,9]. Η φυματίωση και

Οι μικροοργανισμοί Streptococcus pneumoniae, Haemophylus influenza και Moraxella catahrralis τυπικά δεν αποτελούν αιτίες δημιουργίας βρογχεκτασιών, όμως μπορεί να επιμολύνουν ήδη διατεταμμένους βρόγχους. Νεκρωτικές πνευμονίες από αναερόβια που οφείλονται σε εισρόφηση ή βρογχική απόφραξη συχνά επιπλέκονται με καταστροφή παρεγχύματος και βρογχεκτασίες

οι άτυπες μυκοβακτηριδιώσεις μπορεί να οδηγήσουν στην ανάπτυξη βρογχεκτασιών με διάφορους τρόπους[10]. Οι βρογχεκτασίες μπορεί να είναι το αποτέλεσμα φυματιώδους βρογχίτιδας, μεταποφρακτικής βρογχικής βλάβης που προκαλείται από πάχυνση του τοιχώματος και βρογχικής απόφραξης, λόγω πίεσης εκ των έξω που οφείλεται σε διόγκωση λεμφαδένων. Η Αλλεργική Βρογχοπνευμονική Ασπεργίλλωση (ΑΒΠΑ) αποτελεί μια νόσο υπερευαισθησίας που προκαλείται από το μύκητα Aspergillus fumigatus και συχνά εμφανίζεται σαν επιπλοκή του επίμονου άσθματος ή της κυστικής ίνωσης. Οι βρογχεκτασίες σε ασθενείς με ΑΒΠΑ οφείλονται σε ανοσολογική απάντηση του οργανισμού στον ασπέργιλλο, στη δράση τοξινών, στην ελαστάση, στις κυτταροκίνες IL-4 και IL-5 και στα τελικά στάδια, στην απ'ευθείας εισβολή του μύκητα στους αεραγωγούς[11]. Σε μία μελέτη του 2000, αναφέρεται βελτίωση στη λειτουργικότητα των πνευμόνων και μειωμένη χρήση κορτικοστεροειδών μετά από θεραπεία με ιτρακοναζόλη, κάτι που υποδεικνύει και το λοιμώδη ρόλο του μύκητα αυτού[12].

Συχνές είναι οι βρογχεκτασίες και σε ασθενείς που πάσχουν από το σύνδρομο επίκτητης ανοσοανεπάρκειας (AIDS), οι οποίοι απειλούνται από επανειλημμένες λοιμώξεις αναπνευστικού. Οι περισσότεροι από αυτούς χαρακτηρίζονται από χαμηλό αριθμό λεμφοκυττάρων CD4, προηγούμενες λοιμώξεις από πυογόνα, πνευμονοκύστη ή μυκοβακτηρίδια, ενώ αν πρόκειται για παιδιά, από διάμεση λεμφοκυτταρική πνευμονία[13-15].

Πρωτοπαθής Δυσκινησία κροσσών

Το σύνδρομο δυσκινησίας των κροσσών αποτελεί κοινό παράδειγμα δημιουργίας βρογχεκτασιών λόγω αδυναμίας αποβολής των εκκρίσεων. Είναι μια νόσος που κληρονομείται με αυτοσωμικό υπολειπόμενο χαρακτήρα και χαρακτηρίζεται από δομική ανωμαλία των κροσσών (λόγω δυσλειτουργίας των δεσμών δυνεΐνης). Αυτό έχει σαν αποτέλεσμα τη μη σωστή βλεννοκροσσωτή κάθαρση του αναπνευστικού επιθηλίου, την κατακράτηση μικροοργανισμών και συνεπώς τις υποτροπιάζουσες λοιμώξεις, που οδηγούν τελικά σε βρογχεκτασίες.

Σχεδόν οι μισοί από τους ασθενείς με νόσο των δυσκίνητων κροσσών χαρακτηρίζονται και από το σύνδρομο Kartagener (βρογχεκτασίες, παραρρινοκολπίτιδα και μερική ή ολική αναστροφή σπλάχνων)[16,17]. Πρόσφατα αποκωδικοποιήθηκε το γονίδιο που είναι υπεύθυνο για την κινητικότητα των κροσσών[18]. Και στις δύο νόσους αναγνωρίστηκαν μεταλλάξεις στο τμήμα του DNA που είναι υπεύθυνο για τη δομή των κροσσών[19].

Οι ανωμαλίες του βλεννοκροσσωτού μηχανισμού μπορεί να είναι και επίκτητες. Οι ιοί influenza, parainfluenza και respiratory syncytial virus μπορεί να προκαλέσουν α-

ΠΙΝΑΚΑΣ 1. ΚΑΤΑΣΤΑΣΕΙΣ ΠΟΥ ΣΧΕΤΙΖΟΝΤΑΙ ΜΕ ΒΡΟΓΧΕΚΤΑΣΙΕΣ

- Μεταλοιμώδεις καταστάσεις
  Βακτήρια (ψευδομονάδα, αιμόφιλος)
  Μυκοβακτηρίδιο της φυματίωσης
  Είδη ασπεργίλλου
  Ιοί (αδενοϊοί, ιός της ιλαράς, ιός της ινφλουένζας, ιοί ανθρώπινης ανοσοανεπάρκειας)

- Συγγενείς κατάστάσεις
  Πρωτοπαθής βλεφαριδική δυσκινησία
  Ανεπάρκεια α1-αντιθρυψίνης
  Κυστική ίνωση
  Τραχειοβρογχομεγαλία (Σύνδρομο Mounier-Kuhn)
  Ανεπάρκεια χόνδρων (Σύνδρομο Williams-Campbell)
  Πνευμονικό απόλυμα
  Σύνδρομο Marfan

- Ανοσοανεπάρκεια
  Πρωτοπαθής
  Υπογαμμασφαιριναιμία
  Δευτεροπαθής
  Προκαλούμενη από καρκίνο (χρόνια λεμφογενής λευχαιμία), χημειοθεραπεία ή ανοσοτροποποίηση (μετά από μεταμόσχευση)

- Εισπνοή τοξικών ουσιών ή εισρόφηση
  Χλωρίνη
  Υπερδοσολογία (ηρωίνη)
  Ξένο σώμα

- Ρευματικές καταστάσεις
  Ρευματοειδής αρθρίτιδα
  Συστηματικός ερυθηματώδης λύκος
  Σύνδρομο Sjögren
  Υποτροπιάζουσα πολυχονδρίτιδα

- Άλλα
  Φλεγμονώδης νόσος του εντέρου (χρόνια ελκώδης κολίτιδα ή νόσος του Crohn)
  Σύνδρομο του Young (δευτεροπαθής βλεφαριδική δυσκινησία)
  Σύνδρομο κίτρινων νυχιών (κίτρινα νύχια και λεμφοίδημα)

ΠΙΝΑΚΑΣ 2. ΣΥΜΠΤΩΜΑΤΑ ΟΞΕΙΑΣ ΠΑΡΟΞΥΝΣΗΣ ΒΡΟΓΧΕΚΤΑΣΙΑΣ

Αλλαγή στην παραγωγή πτυέλων
Επιδείνωση δύσπνοιας
Επιδείνωση βήχα
Πυρετός (θερμοκρασία, >38°C)
Επιδείνωση συριγμού
Αδιαθεσία, αίσθημα κόπωσης, λήθαργος ή μειωμένη αντοχή στην άσκηση
Μειωμένη πνευμονική λειτουργία
Ακτινολογικές αλλαγές που συνάδουν με μια νέα πνευμονική εξεργασία
Αλλαγές στο αναπνευστικό ψιθύρισμα

** Σε μελέτη των O'Donnell et al, ένας ασθενής με 4 από αυτά τα συμπτώματα θεωρούνταν ότι έχει οξεία παρόξυνση.*

νωμαλίες στη δομή των κροσσών, ενώ η λοίμωξη από mycoplasma pneumoniae έχει ενοχοποιηθεί για τη βλάβη στη δομή και τη λειτουργία των κροσσών. Τέτοιου είδους βλάβες αποκαθίστανται 10 εβδομάδες μετά τη λοίμωξη.

Ανοσοανεπάρκεια

Ασθενείς που πάσχουν από σύνδρομα ανοσοανεπάρκειας, όπως έλλειψη IgG, IgM, IgA απειλούνται από υποτροπιάζουσες πυώδεις φλεγμονές αναπνευστικού βλεννογόνου και βρογχεκτασίες[20]. Η αντικατάσταση της εκάστοτε ανοσοσφαιρίνης μειώνει τη συχνότητα των λοιμώξεων και προλαμβάνει περαιτέρω καταστροφή των ανατομικών δομών[21,22]. Σε σπάνιες περιπτώσεις προκύπτουν επανειλημμένες λοιμώξεις αναπνευστικού, καθώς και βλάβη του επιθηλίου, σε ασθενείς με έλλειψη ανοσοσφαιρινών IgA ή IgM. Ο ρόλος έλλειψης των υποομάδων της IgG σε ασθενείς με φυσιολογικά επίπεδα ολικής IgG είναι αμφιλεγόμενος, λόγω της δυσχερούς καταμέτρησης των υποομάδων αυτών, οι φυσιολογικές τιμές ποικίλλουν ανάλογα με το εργαστήριο, ενώ τα επίπεδα αυξάνονται με την ηλικία[23,24]. Μια πρόκληση in vivo με αντιγόνο του Haemophilus influenzae ή του S. pneumoniae αποκαλύπτει μειωμένη ανοσολογική απάντηση, κάτι που υποδεικνύει πως η έλλειψη των υποομάδων των IgG παίζει σημαντικό ρόλο[25-27].

Κυστική ίνωση

Αποτελεί μια νόσο που κληρονομείται με αυτοσωμικό υπολοιπόμενο χαρακτήρα και χαρακτηρίζεται από δυσλειτουργία των καναλιών χλωρίου, κάτι που οδηγεί σε παγκρεατική ανεπάρκεια και επανειλημμένες λοιμώξεις αναπνευστικού[28]. Συνήθως αφορά τους άνω λοβούς, ενώ καλλιέργειες πτυέλων αποκαλύπτουν, ως επί το πλείστον, λοίμωξη από Pseudomonas aeruginosa και Staphylococcus aureus. Παθογνωμονική είναι η δοκιμασία ιδρώτα, η οποία στους ασθενείς αυτούς αποδεικνύει υψηλές συγκεντρώσεις νατρίου και χλωρίου. Η κλασική νόσος χαρακτηρίζεται από μετάλλαξη της πρωτεΐνης ΔF508, όμως συνεχώς αποκαλύπτονται περισσότερες μεταλλάξεις[29].

Ρευματικά νοσήματα

Οι βρογχεκτασίες που συνδυάζονται με τη ρευματοειδή αρθρίτιδα (ΡΑ) παρουσιάζονται πριν την εμφάνιση της αρθρίτιδας, ή κατά τη διάρκεια της νόσου. Επιδημιολογικές μελέτες μεγάλων απεικονιστικών κέντρων καταδεικνύουν πως

ΠΙΝΑΚΑΣ 3. ΣΥΓΚΡΙΣΗ ΒΡΟΓΧΕΚΤΑΣΙΑΣ ΚΑΙ ΧΡΟΝΙΑΣ ΑΠΟΦΡΑΚΤΙΚΗΣ ΠΝΕΥΜΟΝΟΠΑΘΕΙΑΣ

Μεταβλητή	Χρόνια Αποφρακτική Πνευμονοπάθεια	Βρογχεκτασία
Αίτια	Κάπνισμα τσιγάρων	Λοίμωξη ή γενετική ή ανοσολογική ανεπάρκεια
Ρόλος της φλεγμονής	Δευτεροπαθής	Πρωτοπαθής
Επικρατών μικροοργανισμός στα πτύελα	Streptococcus pneumonia, Haemophilus influenza	H. Influenzae, Pseudomonas aeruginosa
Απόφραξη της ροής του αέρα και υπεραντιδραστικότητα	Παρούσα	Παρούσα
Ευρήματα στην ακτινογραφία θώρακος	Υπερδιαυγαστικότητα, υπερδιάταση, διεύρυνση αεραγωγών	Διεύρυνση και πάχυνση των αεραγωγών, βύσματα βλέννης
Ποιότητα πτυέλων (σε σταθερή κατάσταση)	Βλεννώδη, καθαρά	Πυώδη, με τρία στρώματα

1-3% των ασθενών που πάσχουν από ρευματοειδή αρθρίτιδα παρουσιάζουν βρογχεκτασικές αλλοιώσεις στην αξονική τομογραφία θώρακα υψηλής ευκρίνειας[30,31]. Κατά τη διάρκεια πενταετούς παρακολούθησης τέτοιων ασθενών, παρατηρήθηκε πως αυτοί που παρουσιάζουν ΡΑ και βρογχεκτασίες έχουν πέντε φορές υψηλότερο κίνδυνο θανάτου, σε σχέση με αυτούς που πάσχουν μόνο από ΡΑ[32]. Το σύνδρομο Sjögren και η υποτροπιάζουσα πολυχονδρίτιδα μπορούν επίσης να επιπλεχθούν με βρογχεκτασίες. Αντιθέτως, ασθενείς που πάσχουν από συστηματικό ερυθηματώδη λύκο, σπάνια παρουσιάζουν βρογχεκτασικές αλλοιώσεις[10].

Φλεγμονώδεις Νόσοι Εντέρου

Ασθενείς που πάσχουν από ελκώδη κολίτιδα παρουσιάζουν πολύ συχνά βρογχεκτασίες και υποτροπιάζουσες λοιμώξεις του αναπνευστικού συστήματος[33-35]. Η παθογένεση παραμένει άγνωστη, αν και έχουν γίνει υποθέσεις για ανοσολογικούς μηχανισμούς και εναπόθεση ανοσοσυμπλεγμάτων[36].

Η κολεκτομή δεν αποτελεί θεραπεία των βρογχεκτασιών: τα συμπτώματα από το αναπνευστικό δεν υποχωρούν, αντιθέτως επειδεινώνονται. Τα βρογχοδιασταλτικά και τα εισπνεόμενα κορτικοστεροειδή μπορεί να προκαλέσουν ύφεση των συμπτωμάτων[33].

Συμπτώματα και κλινική εικόνα

Το κλασσικό κλινικό χαρακτηριστικό των ασθενών με βρογχεκτασίες είναι ο χρόνιος βήχας, με ή χωρίς βλεννοπυώδη απόχρεμψη. Οι εκκρίσεις είναι παχύρευστες, βλεννοπυώδεις ή πυώδεις, μεγάλες σε ποσότητα-κυρίως τις πρωινές ώρες. Οι «ξηρές βρογχεκτασίες» χαρακτηρίζονται από χρόνιο βήχα, πολύ ήπια παραγωγικό και/ή επεισόδια αιμόπτυσης. Αιμόπτυση παρουσιάζει το 40-70% των ασθενών με βρογχεκτασίες, η οποία κυμαίνεται από λίγες γραμμώσεις έως μεγάλα πήγματα αίματος. Δύσπνοια και «βράσιμο στο στήθος» αναφέρει το 75% των ασθενών, ενώ το 50% αυτών μπορεί να παρουσιάσει πλευριτικού τύπου θωρακικό άλγος.

Το κλασσικό κλινικό χαρακτηριστικό των ασθενών με βρογχεκτασίες είναι ο χρόνιος βήχας, με ή χωρίς βλεννοπυώδη απόχρεμψη. Οι εκκρίσεις είναι παχύρευστες, βλεννοπυώδεις ή πυώδεις, μεγάλες σε ποσότητα-κυρίως τις πρωινές ώρες

Η φυσική εξέταση των πνευμόνων αποκαλύπτει παχείς μεσο- και τελοεισπνευστικούς μη μουσικούς ρόγχους, εκπνευστικούς συρρίτοντες και παράταση εκπνοής. Βρογχική αναπνοή και έντονοι ρεγχάζοντες είναι συχνοί σε βαριές καταστάσεις ή σε βρογχεκτασίες που έχουν επιπλακεί με πνευμονία.

Επιπροσθέτως, σε προχωρημένες βαριές καταστάσεις ο ασθενής μπορεί να παρουσιάζει αναπνευστική ανεπάρκεια και πνευμονική καρδία[10]. Επίταση βήχα, δύσπνοιας και αύξηση της ποσότητας και του ιξώδους των πτυέλων αποτελούν στοιχεία επιμόλυνσης βρογχεκτασιών. Σε μεγάλη προοπτική μελέτη που έγινε σε ασθενείς με βρογχεκτασίες[37], δόθηκε ο ορισμός της επιμόλυνσης βρογχεκτασιών στη νόσο εκείνη που παρουσιάζει τουλάχιστον 4 από τα 9 συμπτώματα που καταγράφονται στον πίνακα 2.

Συχνά τα συμπτώματα αυτά συγχέονται με εκείνα της παρόξυνσης της χρόνιας αποφρακτικής πνευμονοπάθειας (ΧΑΠ). Μια σύγκριση των χαρακτηριστικών των δύο καταστάσεων γίνεται στον πίνακα 3.

Διάγνωση

Η διάγνωση των βρογχεκτασιών βασίζεται στο ιστορικό, την κλινική εικόνα και τα απεικονιστικά χαρακτηριστικά των παθολογικών αεραγωγών. Η διερεύνηση αυτών των ασθενών αποσκοπεί στην πρώιμη αναγνώριση θεραπεύσιμων αιτιών.

Ο ασθενής θα χρειαστεί να υποβληθεί σε pH-μετρία οισοφάγου, ανάλυση κινητικότητας κροσσών, δοκιμασία ιδρώτα, δερματικές δοκιμασίες ευαισθησίας και μέτρηση ειδικών ανοσοσφαιρινών IgE για τον ασπέργιλλο.

Επίσης, θα πρέπει να γίνει μέτρηση λευκών αιμοσφαιρίων και ηωσινοφίλων ορού, ανοσοσφαιρινών G, A, M, E, α1-αντιθρυψίνης, καλλιέργεια πτυέλων για κοινά μικρόβια, μυκοβακτηρίδιο ή μύκητες.

Ακτινογραφία θώρακος

Η ακτινογραφία θώρακα μπορεί να είναι παθολογική σχεδόν στο 50% των ασθενών με διεγνωσμένες βρογχεκτασίες[38]. Κλασικά ευρήματα είναι: οι ανομοιογενείς σκιάσεις, οι γραμμοειδείς ή στρογγυλές ατελεκτασίες, οι αεραγωγοί με πεπαχυσμένα τοιχώματα που απεικονίζονται

σαν δαχτυλίδια ή γραμμές τρένου (tram lines), ανάλογα με το αν είναι κάθετοι ή όχι στη δεσμίδα ακτίνων Χ.

Αξονική Τομογραφία Θώρακα Υψηλής Ευκρίνειας (HRCT)

Η υψηλή ευαισθησία και ειδικότητα της HRCT θώρακα για την απεικόνιση των διατεταμένων αεραγωγών, την έχει αναδείξει στην καλύτερη διαγνωστική εξέταση των βρογχεκτασιών[39]. Παθολογικά ευρήματα, ειδικά των βρογχεκτασιών, περιλαμβάνουν:

1. Αύξηση της διαμέτρου του αεραγωγού περισσότερο από 1,5 φορά σε σχέση με το συνοδό αγγείο του[40].
2. Απουσία της σταδιακής μείωσης της διαμέτρου του αεραγωγού προς την περιφέρεια[41,42].
3. Κομβολογιοειδής πορεία του διατεταμένου βρόγχου (χαρακτηριστικό της κιρσοειδούς βρογχεκτασίας).
4. Κύστεις σχήματος μπαλονιού στο τελείωμα των βρόγχων. Αυτές είναι διαφορετικές από τις κύστεις του εμφυσήματος, οι οποίες παρουσιάζουν λεπτότερο τοίχωμα και είναι μακριά από τον αεραγωγό.

Η κυστική ίνωση και η βρογχοπνευμονική ασπεργίλλωση αφορούν συνήθως τους άνω λοβούς, ενώ η λοίμωξη από μυκοβακτηρίδιο το μέσο λοβό και τη γλωσσίδα [43].

Αντιθέτως, οι βρογχεκτασίες εμφανίζονται στους κάτω λοβούς.

Να σημειωθεί πως στην αξονική τομογραφία θώρακα υψηλής ευκρίνειας διατεταμένοι βρόγχοι μπορεί να απεικονιστούν και σε άλλες νόσους, όπως στο άσθμα[44], στη χρόνια βρογχίτιδα[45] και στην πνευμονική ίνωση (οι λεγόμενες βρογχεκτασίες εξ έλξεως)[46]. Μερικές μελέτες καταδεικνύουν πως ο αριθμός των παθολογικών αεραγωγών στην HRCT συσχετίζεται με το βαθμό της παθολογικής λειτουργικότητας[47,48].

Λειτουργικές δοκιμασίες πνευμόνων

Η σπιρομέτρηση αυτών των ασθενών συχνά αναδεικνύει αποφρακτικού τύπου διαταραχές αερισμού: φυσιολογική ή ήπια μειωμένη ζωτική χωρητικότητα (FVC), μείωση βίαια εκπνεόμενου όγκου στο πρώτο δευτερόλεπτο (FEV_1) και μειωμένο λόγο αυτών των δύο τιμών (FEV_1/FVC). Η μειωμένη ζωτική χωρητικότητα μπορεί να είναι ενδεικτικό απόφραξης των αεραγωγών από βλέννη, σύγκλισης των αεραγωγών κατά τη διάρκεια της βίαιης εκπνοής ή ένδειξη ότι το παρέγχυμα φλεγμαίνει (πνευμονίτιδα).

Το κάπνισμα μπορεί να επιβαρύνει τις διαταραχές που αποκαλύπτουν οι λειτουργικές δοκιμασίες[49]. Πολλοί ασθενείς παρουσιάζουν υπεραντιδραστικότητα αεραγωγών, γεγονός που επιβεβαιώνεται με βελτίωση του FEV_1 μετά από βρογχοδιαστολή[50], καθώς και με μείωση του FEV_1 μετά από δοκιμασία πρόκλησης με μεταχολίνη[51, 52.]

Θεραπεία (ACCP 2008)

Σκοπός της αντιμετώπισης των βρογχεκτασιών είναι η ύφεση των συμπτωμάτων, η πρόληψη των επιπλοκών, ο έλεγχος των παροξύνσεων και η μείωση της θνητότητας.

1. Αντιβιοτικά: τα αντιβιοτικά είναι ο ακρογωνιαίος λίθος στη θεραπεία των παροξύνσεων των βρογχεκτασιών. Γενικά χρησιμοποιούνται για πρόληψη και για θεραπεία των παροξύνσεων, καθώς και για να μειώσουν το μικροβιακό φορτίο. Η μικροβιακή χλωρίδα περιλαμβάνει Streptococcus pneumoniae και Haemophilus influenzae, τα οποία αντιμετωπίζονται με τριμεθοπρίμη-σουλφαμεθοξαζόλη, αμπικιλλίνη-κλαβουλανικό οξύ ή κάποια από τις νεότερες μακρολίδες. Σε ασθενείς που έχουν αποικισθεί με ψευδομονάδα συνιστάται αγωγή από το στόμα με μια φθοριοκινολόνη. Διαφορετικές είναι οι απόψεις σε ότι αφορά την προληπτική χορήγηση αντιβιοτικών. Οι υποστηρικτές αυτής της άποψης χορηγούν χαμηλή δόση αντιβιοτικών σε καθημερινή βάση ή για μία εβδομάδα κάθε μήνα. Νέες κατευθυντήριες οδηγίες για την κυστική ίνωση που έχουν αποικισθεί με ψευδομονάδα συνιστούν προφυλακτική καθημερινή εισπνεόμενη αντιβιοτική αγωγή.
2. Βρογχοδιασταλτικά: οι περισσότεροι ασθενείς με βρογχεκτασίες παρουσιάζουν υπεραντιδραστικότητα αεραγωγών, γεγονός που πιθανώς οφείλεται στη διατοιχωματική φλεγμονή τους. Η χρήση βρογχοδιασταλτικών, μέσω των β_2-αδρενεργικών υποδοχέων, ενεργοποιεί το μηχανισμό της βλεννοκροσσωτής κάθαρσης. Στις περιπτώσεις εκείνες που οι αεραγωγοί παρουσιάζουν αναστρέψιμη απόφραξη, θα πρέπει να δοκιμάζονται εισπνεόμενοι β_2-αγωνιστές, καθώς και αντιχολινεργικά.
3. Αντιφλεγμονώδεις παράγοντες: αν και η φλεγμονή των αεραγωγών είναι το κύριο χαρακτηριστικό των βρογχεκτασιών, έχουν γίνει λίγες μελέτες για τη δραστικότητα των κορτικοστεροειδών στη θεραπεία της νόσου αυτής. Στους ασθενείς που εμφανίζουν σημαντική υπεραντιδραστικότητα, μπορεί να χρησιμοποιηθούν τα εισπνεόμενα κορτικοστεροειδή: μελέτες έδειξαν πως μπορεί να μειώσουν τα επίπεδα των φλεγμονωδών παραγόντων, με αποτέλεσμα να υφεθούν τα συμπτώματα της δύσπνοιας και του βήχα, χωρίς όμως να βελτιώνουν την πνευμονική λειτουργία. Συνεπώς, μπορούν να χρησιμοποιηθούν κατά τη διάρκεια παροξύνσεων. Κατά καιρούς έχουν δοκιμαστεί και άλλα αντιφλεγμονώδη, όπως η ινδομεθακίνη και ανταγωνιστές υποδοχέων των λευκοτριενίων. Μικρές μελέτες έχουν επίσης καταδείξει πως οι μακρολίδες, εκτός από αντιμικροβιακή, έχουν και αντιφλεγμονώδη δράση.
4. Τεχνικές κάθαρσης των αεραγωγών: είναι πολύ χρήσιμες οι τεχνικές παροχέτευσης και η αναπνευστική φυσιοθεραπεία, ώστε να αποφευχθεί η συσσώρευση εκκρίσεων. Εναλλακτικές θεραπείες περιλαμβάνουν την ύγρανση, τις θωρακικές δονήσεις και τη μάσκα θετικής τελοεκπνευστικής πίεσης.
5. Βλεννολυτικοί παράγοντες και ενυδάτωση: η κατάλληλη ενυδάτωση και ύγρανση βοηθά στη ρευστοποίηση των εκκρίσεων, ώστε να διευκολυνθεί η παροχέτευσή τους. Η ακετυλοκυστεΐνη χρησιμοποιείται σαν βλεννολυτικό, ενώ η εισπνεόμενη μανιτόλη βελτιώνει τη βλεννοκροσσωτή κάθαρση, μέσω ωσμωτικής δράσης. Σε ασθενείς με κυστική ίνωση χρησιμοποιείται ανασυνδυασμένη ανθρώπινη δεοξυριβονουκλεάση (rhDNase), η οποία βοηθά στη μείωση της γλοιότητας των βρογχικών εκκρίσεων: καθώς το DNA έχει την τάση να δημιουργεί παχύ στρώμα βλέννης, η rhDNase συμβάλλει στην κάθαρση των εκκρίσεων μέσω αποδόμησης του DNA που απελευθερώνεται από τα κατεστραμμένα ουδετερόφιλα. Επιπροσθέτα, η rhDNase βελτιώνει τη λειτουργικότητα των πνευμόνων, ενώ μειώνει των αριθμό των νοσηλειών λόγω υποτροπής της νόσου.

Χειρουργική αντιμετώπιση

Η χειρουργική αφαίρεση τμήματος του πνεύμονα που παρουσιάζει βρογχεκτασίες έχει ένδειξη κυρίως στις εξής περιπτώσεις:

α) Μερική απόφραξη βρόγχου λόγω κακοήθειας.

β) Επιμόλυνση βρογχεκτασιών από πολυανθεκτικούς μικροοργανισμούς, όπως μυκοβακτηρίδιο της φυματίωσης και ασπέργιλλος.

γ) Μαζική αιμόπτυση (>600 ml την ημέρα), εφόσον δεν ήταν αποτελεσματικός ή υπάρχει αντένδειξη για εμβολισμό του αγγείου που αιμορραγεί[53].

⇨ *Μεταμόσχευση πνεύμονα*

Αρχικά, οι ασθενείς με βρογχεκτασίες ή κυστική ίνωση δε θεωρούνταν κατάλληλοι για μεταμόσχευση πνεύμονα, διότι υπήρχε ο φόβος επανειλημμένων λοιμώξεων μετά από χρήση ανοσοκατασταλτικών φαρμάκων για μεγάλο χρονικό διάστημα.

Παρόλα αυτά, έχουν πραγματοποιηθεί επιτυχώς πολλές διπλές μεταμοσχεύσεις πνευμόνων κυρίως σε ασθενείς με κυστική ίνωση.

Η παγκόσμια λίστα καταγραφής μεταμοσχεύσεων του St. Louis μετρά περισσότερους από 1000 ασθενείς με κυστική ίνωση και πάνω από 200 ασθενείς με βρογχεκτασίες που οφείλονται σε άλλες αιτίες, οι οποίοι υπεβλήθησαν σε μεταμόσχευση πνεύμονα: σε ποσοστό 72% παρουσίασαν επιβίωση ενός έτους, ενώ το 49% αυτών με κυστική ίνωση είχε τετραετή επιβίωση.

Σημεία-κλειδιά

- Κυλινδρικές ή σωληνοειδείς βρογχεκτασίες στις οποίες παρατηρείται μια σχετικά ομοιόμορφη διεύρυνση των τμημάτων του βρογχικού δένδρου.
- Κιρσοειδείς βρογχεκτασίες στις οποίες υπάρχουν τοπικές αποφράξεις υπερκείμενες των κυλινδρικών βρογχεκτασιών.
- Σακοειδείς ή κυστικές στις οποίες υπάρχει προοδευτική διεύρυνση των αεραγωγών που προσδίδει εμφάνιση δίκην μπαλονιού. Δηλαδή οι αεραγωγοί καταλήγουν σαν στρογγυλές κύστεις.
- Η ακτινογραφία θώρακα έχει σχετικά μικρή ευαισθησία για τη διάγνωση των βρογχεκτασιών.
- HRCT → εξέταση εκλογής για τη διερεύνηση των βρογχεκτασιών (διάταση των βρόγχων, με ή χωρίς συνοδό πάχυνση του τοιχώματός τους).
- Η παραμόρφωση που συνοδεύει τη διάμεση ίνωση μπορεί να προκαλέσει ανώμαλη έκπτυξη των τμηματικών και υποτμηματικών βρόγχων → βρογχεκτασίες εξ έλξεως.
- Μετά από μια σοβαρή πνευμονία μπορεί να συμβεί μόνιμη διάταση των βρόγχων και να προκληθούν εντοπισμένες βρογχεκτασίες (μεταλοιμώδεις).
- HIV θετικοί ασθενείς με προχωρημένη νόσο και χαμηλό αριθμό CD4+ λεμφοκυττάρων → βρογχεκτασίες που πιθανότατα αναπτύσσονται δευτερογενώς μετά από υποτροπιάζουσες λοιμώξεις από βακτήρια ή Pn. carinii.
- Πολλές φορές παρατηρούνται στον ίδιο ασθενή περισσότεροι από έναν τύπο βρογχεκτασιών.
- Στις βρογχεκτασίες, οι βλάβες είναι σοβαρότερες στους περιφερικούς βρόγχους, παρά στους κεντρικούς.
- Στους ασθενείς που παράγουν μεγάλη ποσότητα πτυέλων, οι βρογχεκτασίες θα πρέπει να περιλαμβάνονται στη διαφορική διάγνωση ασθενών με συμπτωματολογία άσθματος.
- Βρογχεκτασίες → Συνηθέστερο αίτιο μαζικής αιμόπτυσης.

Βιβλιογραφία

1. Laennec RTH. A treatise on the disease of the chest. Forbes J, trans. New York: Library of the New York Academy of Medicine, Hafner Publishing, 1962:78.
2. Reid LM. Reduction in bronchial subdivision in bronchiectasis. Thorax 1950; 5:233-47.
3. Singleton R, Morris A, Redding G, et al. Bronchiectasis in Alaska Native children: causes and clinical courses. Pediatr Pulmonol 2000; 29:182-7.
4. Limper AH, Prakash UBS. Tracheobronchial foreign bodies in adults. Ann Intern Med 1990; 112:604-9.
5. Cohen M, Sahn SA. Bronchiectasis in systemic diseases. Chest 1999; 1161063-74.
6. Pasteur MC, Helliwell SM, Houghton SJ, et al. An investigation into causative factors in patients with bronchiectasis. Am J Respir Crit Care Med 2000; 162:1277-84.
7. Shah PL, Mawdsley S, Nash K, Cullinan P, Cole PJ, Wilson R. Determinants of chronic infection with Staphylococcus aureus in patients with bronchiectasis. Eur Respir J 1999; 14:1340-4.
8. Prince DS, Peterson DD, Steiner RM, et al. Infection with Mycobacterium avium complex in patients without predisposing conditions. N Engl J Med 1989; 321:863-8.
9. Huang JH, Kao PN, Adi V, Ruoss SJ. Mycobacterium avium-intracellulare pulmonary infection in HIV-negative patients without preexisting lung disease: diagnostic and management limitations. Chest 1999; 115:1033-40.
10. Fishman's Pulmonary Diseases and Disorders 2008; 125:2186.
11. Barker FA. Bronchiectasis. Review Article. N Engl J Med 2002; 346:1383-1392.
12. Stevens DA, Schwartz HJ, Lee JY, et al. A randomized trial of itraconazole in allergic bronchopulmonary aspergillosis. N Engl J Med 2000; 342:756-62.
13. Holmes AH, Trotman-Dickenson B, Edwards A, Peto T, Luzzi GA. Bronchiectasis in HIV disease. Q J Med 1992; 85:875-82.
14. Shiekh S, Madiraju K, Steiner P, Rao M. Bronchiectasis in pediatric AIDS. Chest 1997; 112:1202-7.
15. McGuinness G, Naidich DP, Garay S, Leitman BS, McCauley DI. AIDS associated bronchiectasis: CT features. J Comput Assist Tomogr 1993; 17:260-6.
16. Le Mauviel L. Primary ciliary dyskinesia. West J Med 1991; 155:280-3.
17. Bush A, Cole P, Hariri M, et al. Primary ciliary dyskinesia: diagnosis and standards of care. Eur Respir J 1998; 12:982-8.
18. Reed W, Carson JL, Moats-Staats BM, et al. Characterization of an axonemal dynein heavy chain expressed early in airway epithelial ciliogenesis. Am J Respir Cell Mol Biol 2000; 23:734-41.
19. Pennarun G, Escudier E, Chapelin C, et al. Loss-of-function mutations in a human gene related to Chlamydomonas reinhardtii dynein IC78 result in primary ciliary dyskinesia. Am J Hum Genet 1999; 65:1508-19.
20. Rosen FS, Cooper MD, Wedgwood RJP. The primary immunodeficiencies. N Engl J Med 1995; 333:431-40.
21. Manson D, Reid B, Dalal I, Roifman CM. Clinical utility of high resolution pulmonary computed tomography in children with antibody deficiency disorders. Pediatr Radiol 1997; 27:794-8.
22. Cunningham-Rundles C, Bodian C. Common variable immunodeficiency: clinical and immunological features of 248 patients. Clin Immunol 1999; 92:34-48.
23. De Gracia J, Rodrigo MJ, Morell F, et al. IgG subclass deficiencies associated with bronchiectasis. Am J Respir Crit Care Med 1996; 153:650-5.
24. Hill SL, Mitchell JL, Burnett D, Stockley RA. IgG subclasses in the serum and sputum from patients with bronchiectasis. Thorax 1998; 53:463-8.
25. Umetsu DT, Ambrosino DM, Quinti I, Siber GR, Geha RS. Recurrent sinopulmonary infection and impaired antibody response to bacterial capsular polysaccharide antigen in children with selective IgG-subclass deficiency. N Engl J Med 1985; 313:1247-51.
26. Rodrigo MJ, Miravitlles M, Cruz MJ, et al. Characterization of specific immunoglobulin G (IgG) and its subclasses (IgG1 and IgG2) against the 23-valent pneumococcal vaccine in a healthy adult population: proposal for response criteria. Clin Diagn Lab Immunol 1997; 4:168-72.
27. Buckley RH, Schiff RI. The use of intravenous immune globulin in immunodeficiency diseases. N Engl J Med 1991; 325:110-7.
28. Davis PB, Drumm M, Konstan MW. Cystic fibrosis. Am J Respir Crit Care Med 1996; 154:1229-56.
29. Highsmith WE, Burch LH, Zhou Z, et al. A novel mutation in the cystic fibrosis gene in patients with pulmonary disease but normal sweat chloride concentrations. N Engl J Med 1994; 331:974-80.
30. Cortet B, Flipo RM, Remy-Jardin M, et al. Use of high resolution computed tomography of the lungs in patients with rheumatoid arthritis. Ann Rheum Dis 1995; 54:815-9.
31. Hassan WU, Keaney NP, Holland CD, Kelly CA. High resolution computed tomography of the lung in lifelong non-smoking patients with rheumatoid arthritis. Ann Rheum Dis 1995; 54:308-10.
32. Swinson DR, Symmons D, Suresh U, Jones M, Booth J. Decreased survival in patients with co-existent rheumatoid arthritis and bronchiectasis. Br J Rheumatol 1997; 36:689-91.
33. Camus P, Colby TV. The lung in inflammatory bowel disease. Eur Respir J 2000; 15:5-10.
34. Camus P, Piard F, Ashcroft T, Gal AA, Colby TV. The lung in inflammatory bowel disease. Medicine (Baltimore) 1993; 72:151-83.
35. Mahadeva R, Walsh G, Flower CDR, Shneerson JM. Clinical and radiologic characteristics of lung disease in inflammatory bowel disease. Eur Respir J 2000; 15:41-8.
36. Silva JR, Jones JAH, Cole PJ, Poulter LW. The immunologic component of the cellular inflammatory infiltrate in bronchiectasis. Thorax 1989; 44:668-73.
37. O'Donnell AE, Barker AF, Ilowite JS, Fick RB. Treatment of idiopathic bronchiectasis with aerosolized recombinant human DNase I. Chest 1998; 113:1329-34.
38. ACCP Pulmonary Board Review Course 2008, Unusual Lung Infection, Bronchiectasies and Cystic Fibrosis, 286-297.
39. Hansell DM. Bronchiectasis. Radiol Clin North Am 1998; 36:107-28.
40. Desai SR, Wells AU, Cheah FK, Cole PJ, Hansell DM. The reproducibility of bronchial circumference measurements using computed tomography. Br J Radiol 1994; 67:257-62.
41. Kang EY, Miller RR, Muller NL. Bronchiectasis: comparison of preoperative thin section CT and pathologic findings in resected specimens. Radiology 1995; 195:649-54.
42. Lynch DA, Newell J, Hale V, et al. Correlation of CT findings with clinical evaluations in 261 patients with symptomatic bronchiectasis. AJR Am J Roentgenol 1999; 173:53-8.
43. Cartier Y, Kavanagh PV, Johkoh T, Mason AC, Muller NL. Bronchiectasis: accuracy of high resolution CT in the differentiation of specific diseases. AJR Am J Roentgenol 1999; 173:47-52.
44. Lynch DA, Newell JD, Tschomper BA, Cink TM, Newman LS, Bethel R. Uncomplicated asthma in adults: comparison of CT appearance of the lungs in asthmatic and healthy subjects. Radiology 1993; 188:829-33.
45. O'Brien C, Guest PJ, Hill SL, Stockley RA. Physiological and radiological characterisation of patients diagnosed with chronic obstructive pulmonary disease in primary care. Thorax 2000; 55:635-42.
46. Westcott JL, Cole SR. Traction bronchiectasis in end-stage pulmonary fibrosis. Radiology 1986; 161:665-9.
47. Wong-You-Cheong JJ, Leahy BC, Taylor PM, Church SE. Airways obstruction and bronchiectasis: correlation with duration of symptoms and extent of bronchiectasis on computed tomography. Clin Radiol 1992; 45:256-9.
48. Roberts HR, Wells AU, Milne DG, et al. Airflow obstruction in bronchiectasis: correlation between computed tomography features and pulmonary function tests. Thorax 2000; 55:198-204.
49. Nicotra MB, Rivera M, Dale AM, Shepherd R, Carter R. Clinical, pathophysiologic and microbiologic characterization of bronchiectasis in an aging cohort. Chest 1995; 108:955-61.
50. Murphy MB, Reen DJ, Fitzgerald MX. Atopy, immunological changes, and respiratory function in bronchiectasis. Thorax 1984; 39:179-84.
51. Pang J, Chan HS, Sung JY. Prevalence of asthma, atopy, and bronchial hyperreactivity in bronchiectasis: a controlled study. Thorax 1989; 44:948-51.
52. Bahous J, Cartier A, Pineau L, et al. Pulmonary function tests and airway responsiveness to methacholine in chronic bronchiectasis of the adult. Bull Eur Physiopathol Respir 1984; 20:375-80.
53. Fujimoto T, Hillejan L, Stamatis G. Current strategy for surgical management of bronchiectasis. Ann Thorac Surg 2001; 72:1 711-5.

IR