ΑΝΑΣΚΟΠΗΣΗ

Φίμωση: μύθος και πραγματικότητα

Γ. Περγάμαλης

ΠΕΡΙΛΗΨΗ

Ο όρος φίμωση (φιμώνω = κλείνω) χρησιμοποιείται για να περιγράψει την αδυναμία αποκάλυψης της βαλάνου (κλειστή ακροποσθία). Όμως, η κλειστή ακροποσθία είναι αποτέλεσμα τριών διαφορετικών καταστάσεων (βαλανοποσθικές συμφύσεις, στενή ακροποσθία, ξηρωτική βαλανίτιδα), οι οποίες έχουν διαφορετική κλινική εικόνα και διαφορετική θεραπευτική προσέγγιση ανάλογα με την ηλικία. Για το λόγο αυτό είναι λάθος να εκφράζονται με τον κοινό όρο «φίμωση», όπως μέχρι τώρα συνηθίζεται και να αντιμετωπίζονται ως ενιαία κλινική οντότητα.

Σκοπός της εργασίας αυτής είναι να καθοδηγήσει τον παιδίατρο και τον παιδοχειρουργό στην αντιμετώπιση της κλειστής ακροποσθίας, λαμβάνοντας υπόψη τα δεδομένα της πρόσφατης βιβλιογραφίας και αναθεωρώντας παλαιότερες απόψεις. Επισημαίνεται ο ρόλος της ακροποσθίας στη λειτουργικότητα του πέους και στη σεξουαλική επαφή και καταγράφονται τα προβλήματα από την έλλειψη της ακροποσθίας μετά από περιτομή. Καθορίζονται τα αίτια της κλειστής ακροποσθίας, οι ενδείξεις για την διάνοιξή της, όταν είναι απαραίτητο, η επιλογή των θεραπευτικών μεθόδων (συντηρητικών ή χειρουργικών), καθώς και τα πλεονεκτήματα και μειονεκτήματά τους, με στόχο να διατηρηθεί η ακροποσθία και να αποτραπεί η περιτομή, όταν αυτή δεν είναι απολύτως απαραίτητη. ***(Δελτ Α΄ Παιδιατρ Κλιν Πανεπ Αθηνών 2008, 55(1):49-58)***

Λέξεις ευρετηριασμού: *φίμωση, πλαστική ακροποσθίας, περιτομή.*

ΕΙΣΑΓΩΓΗ

Ο όρος φίμωση (φιμώνω = κλείνω) χρησιμοποιείται για να περιγράψει την αδυναμία αποκάλυψης της βαλάνου (κλειστή ακροποσθία). Οι τρεις διαφορετικές κλινικές καταστάσεις στις οποίες οφείλεται η κλειστή ακροποσθία είναι οι βαλανοποσθικές συμφύσεις (preputial adhesions) (εικόνα 1), η στενή ακροποσθία - δακτύλιος ακροποσθίας (μερική ή φυσιολογική φίμωση - partial or physiological phimosis) (εικόνα 2) και η ξηρωτική βαλανίτιδα (ολική ή παθολογική φίμωση

Χειρουργός Παίδων
Ιατρικό Κέντρο Αθηνών

Υποβλήθηκε: 10/10/06

ΕΙΚΟΝΑ 1. Βαλανοποσθικές συμφύσεις.

ΕΙΚΟΝΑ 2. Στενή ακροποσθία.

- pathological or full phimosis) (εικόνα 3)[1-4].

Η ελλιπής κατανόηση της δομής, λειτουργίας και ανάπτυξης της ακροποσθίας στο παρελθόν και ο μη διαχωρισμός της φίμωσης σε μερική και ολική, οδήγησε μεγάλο αριθμό πληθυσμού στη χειρουργική αφαίρεση της ακροποσθίας (περιτομή - circumcision). Εκτός των θρησκευτικών κανόνων και πολιτιστικών παραδόσεων που απαιτούν την περιτομή, παρατηρήθηκε σε πολλές χώρες ότι πολύ μεγάλος αριθμός νεογνών, βρεφών και παιδιών οδηγούντο σε περιτομή χωρίς την ύπαρξη σαφών ιατρικών ενδείξεων[5-13].

Με τη διαπίστωση του σημαντικού ρόλου που παίζει η ακροποσθία στη λειτουργικότητα του πέους και στη σεξουαλική επαφή και με την κατάρριψη λανθασμένων εντυπώσεων που υπήρχαν για τη μεγαλύτερη νοσηρότητα του ουροποιογεννητικού συστήματος των μη περιτομηθέντων, αναθεωρήθηκε η αντιμετώπιση της αδυναμίας αποκάλυψης της βαλάνου[14,15]. Προτάθηκαν συντηρητικές θεραπείες, με την τοπική εφαρμογή κορτικοστεροειδών και εναλλακτικές εγχειρητικές τεχνικές (πλαστική ακροποσθίας - preputioplasty), με σκοπό τη διατήρηση της ακροποσθίας.

Στην εργασία αυτή επισημαίνονται η δομή, η ανάπτυξη και η λειτουργία της ακροποσθίας, καταγράφονται τα προβλήματα από την έλλειψή της και καθορίζονται οι ενδείξεις και οι μέθοδοι για τη διάνοιξη της κλειστής ακροποσθίας, όταν είναι απαραίτητο.

ΔΟΜΗ, ΑΝΑΠΤΥΞΗ ΚΑΙ ΛΕΙΤΟΥΡΓΙΑ ΤΗΣ ΑΚΡΟΠΟΣΘΙΑΣ

Η ακροποσθία είναι δομική και λειτουργική μονάδα του πέους, η οποία καλύπτει τη βάλανο, συμβάλλει στη λίπανσή της και διευκολύνει την ολίσθησή της, εξασφαλίζοντας μεγαλύτερο εύρος κινήσεων κατά τη σεξουαλική επαφή. Η ακροποσθία έχει δύο επιφάνειες, την έξω επιφάνεια η οποία αποτελείται από δέρμα και την έσω που αποτελείται από βλεννογόνο. Μεταξύ των δύο επιφανειών παρεμβάλλεται λεπτό στρώμα λείων μυϊκών ινών, οι οποίες στο χείλος της ακροποσθίας σχηματίζουν σφιγκτήρα, που κρατά την ακροποσθία χαλαρά εφαπτόμενη στη βάλανο και συμμετέχει στην πτυχωτή ζώνη[14-18] (εικόνα 4). Οι δύο αυτές επιφάνειες συντρέχουν στο χείλος της ακροποσθίας σχηματίζοντας ζώνη μετάπτωσης από βλεννογόνο σε δέρμα. Η έσω επιφάνεια της ακροποσθίας καλύπτεται από υγρό, το οποίο αποτελείται από έκκριμα του προστάτη, της ουρήθρας και των αδένων που περιέχονται στο βλεννογόνο της ακροποσθίας[19,20,21]. Στο υγρό αυτό ανιχνεύθηκαν καθεψίνη Β, λυσοζίμη, χυμοθρυψίνη, κυττοκίνη, νευρονική ενολάση, χρωμογρανίνη και φερορμόνες (androsterone)[15]. Στην έσω και κάτω επιφάνεια της ακροποσθίας υπάρχει ο χαλινός του πέους, ο οποίος τη συνδέει με τη βάλανο. Ο χαλινός φέρει αρτηρία, η οποία συμβάλλει στην αιμάτωση της βαλάνου, ενώ η ακροποσθία φέρει πλούσιο φλεβικό δίκτυο

ΕΙΚΟΝΑ 3. Ξηρωτική βαλανίτις.

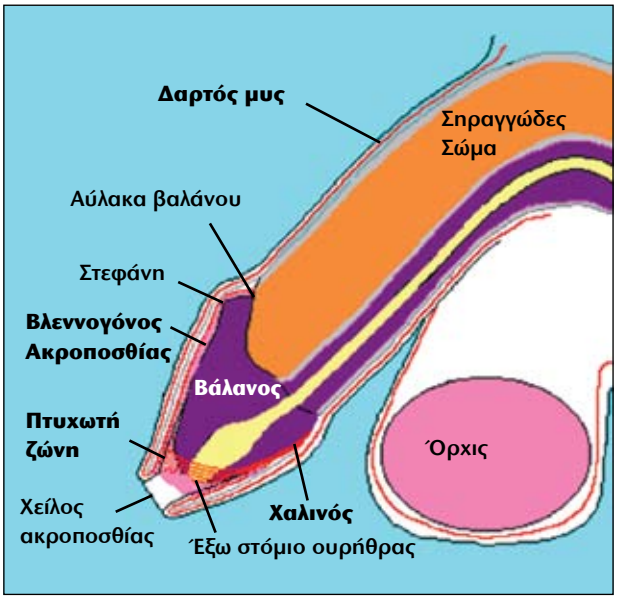

ΕΙΚΟΝΑ 4. Δομή πέους - ακροποσθίας.

που συμβάλλει στην αποχέτευση του αίματος από τη βάλανο[20] (εικόνα 4). Η ακροποσθία και ιδιαίτερα το χείλος της έχουν μια μοναδική ιστολογική δομή με σωματίδια αφής και άλλους νευρικούς σχηματισμούς, τα οποία την καθιστούν πρωτογενή αισθητήριο ιστό. Με την παρουσία μηχανοϋποδοχέων (σωμάτια Meissner και Vater - Pacini, κύτταρα Merkel) (εικόνα 5)[15], θερμοϋποδοχέων και υποδοχέων πόνου, η ακροποσθία συμβάλλει σημαντικά στην αισθητικότητα του νευροαισθητηριακού άξονα πέους-βαλάνου. Η πτυχωτή ζώνη της ακροποσθίας έχει πολύπλοκο μηχανισμό. Με την αναδίπλωσή της διευκολύνει την ολίσθηση της βαλάνου κατά τη σεξουαλική επαφή. Συγχρόνως, όμως, εξαιτίας της πλούσιας αισθητικής νεύρωσης με αισθητήρες κίνησης, φαίνεται ότι συμμετέχει στην ερωτική διέγερση μέσω των κινήσεών της. Ίσως κάποιο ρόλο σε αυτό παίζει και ο χαλινός, ο οποίος συνδέεται άμεσα με την πτυχωτή ζώνη[14,16,18,20,22,23,24]. Σε σύγκριση με την ακροποσθία, η βάλανος του πέους έχει πολύ μικρότερη αισθητική νεύρωση[25,26], μόνο η στεφάνη της βαλάνου έχει πλήθος αισθητικών υποδοχέων, γι' αυτό και ο ερεθισμός της μπορεί να προκαλέσει εκσπερμάτιση[27]. Η προστασία της στεφάνης της βαλάνου από την ακροποσθία ίσως αποτρέπει την πρόωρη εκσπερμάτωση.

Στη νεογνική και βρεφική ηλικία, η αδυναμία αποκάλυψης της βαλάνου είναι κατάσταση φυσιολογική και οφείλεται συνήθως σε βαλανοποσθικές συμφύσεις ή σε στενή ακροποσθία. Με την πάροδο της ηλικίας η ακροποσθία διευρύνεται και η αποκάλυψη της βαλάνου είναι ευχερής[15]. Στο 4% των νεογνών η βάλανος αποκαλύπτεται ευχερώς και στο 50% μερικώς. Σε ηλικία 10-15 χρονών, το 50-95% των παιδιών αποκαλύπτουν τη βάλανό τους χωρίς καμία προηγούμενη διαδικασία[28-33]. Πρέπει, δηλαδή, να γίνει κατανοητό ότι η ακροποσθία ακολουθώντας τη φυσιολογική της ανάπτυξη διευρύνεται μέχρι την εφηβική ηλικία και δεν πρέπει να παρεμποδίζεται να αναπτυχθεί φυσιολογικά, παρά μόνο όταν υπάρχουν συγκεκριμένες ενδείξεις.

Η ακροποσθία παίζει σημαντικό ρόλο στην προστασία της βαλάνου και γενικότερα του ουρογεννητικού συστήματος και συγχρόνως συμμετέχει στη λειτουργία της σεξουαλικής επαφής με τους κάτωθι τρόπους[15,17,19,21,24-29]:

- Καλύπτει τη βάλανο του πέους προστατεύοντάς την από τριβή, ξήρανση και τραυματισμό.
- Το υγρό που καλύπτει το βλεννογόνο της ακροποσθίας, ενυδατώνοντας τη βάλανο, εμποδίζει την κερατινοποίησή της και προστατεύει τη νεύρωσή της. Τα συστατικά του υγρού αυτού έχουν αντιμικροβιακή και αντι-ιική δράση.
- Τα κύτταρα του Langerhans που περιέχονται στην ακροποσθία φαίνεται ότι μπορούν να παρέχουν αντίσταση στο HIV και σε λοιμώξεις της ουρογεννητικής οδού.
- Προστατεύει το έξω στόμιο της ουρήθρας από στένωση.
- Προστατεύει τη βάλανο από τριβή και πόνο

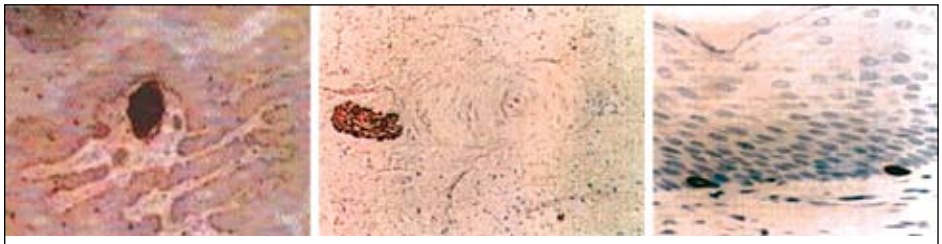

Σωμάτια Meissner[15] Σωμάτια Vater-Pacini[15] Κύτταρα Merckel[15]

ΕΙΚΟΝΑ 5. Ιστολογική εικόνα ακροποσθίας[15].

κατά τη συνουσία.
- Διευκολύνει την κίνηση του πέους κατά τη σεξουαλική επαφή.
- Συμμετέχει στην ερωτική διέγερση μέσω των φερορμονών, που εκκρίνονται από αδένες που περιέχονται σ' αυτή.
- Συμμετέχει στην ερωτική ευχαρίστηση (ερεθισμός πέους - εκσπερμάτιση), η οποία απαιτεί την κατάλληλη συνοχή του νευροαισθητηριακού μηχανισμού (συμπαθητικού-παρασυμπαθητικού) του πέους.
- Συγκρατεί λειαντικά υγρά, όπως το προστατικό υγρό που εκκρίνεται προ της εκσπερμάτισης.
- Προσφέρει δέρμα για πλαστική των βλεφάρων σε περιπτώσεις τραυματισμών ή εγκαυμάτων.

ΠΡΟΒΛΗΜΑΤΑ ΑΠΟ ΤΗΝ ΑΠΩΛΕΙΑ ΤΗΣ ΑΚΡΟΠΟΣΘΙΑΣ (ΠΕΡΙΤΟΜΗ)

Η απώλεια της ακροποσθίας με την περιτομή δημιουργεί κερατινοποίηση και ξήρανση της βαλάνου, μείωση της αισθητικότητας του πέους (διατομή των νευρικών ινών των αισθητικών υποδοχέων) και μείωση του εύρους των κινήσεων κατά τη σεξουαλική επαφή. Η περιτομή εμφανίζει σημαντικές μετεγχειρητικές επιπλοκές, συνήθεις (αιμορραγία, φλεγμονή, οίδημα, δυσουρικά ενοχλήματα)[34,35,36,37] και μη συνήθεις (συρίγγια, υποσπαδίας, επισπαδίας, στροφή πέους, κάμψη πέους, εμβυθισμένο πέος, νευρίνωμα κολοβώματος ακροποσθίας, λεμφοίδημα, νέκρωση του πέους, facitis, θάνατοι από αιμορραγία ή σηψαιμία κ.α.)[36-49]. Το 5-10% των περιτομηθέντων εμφανίζει στένωση του έξω στομίου της ουρήθρας λόγω μειωμένης αιμάτωσης, εξαιτίας της απολίνωσης της αρτηρίας του χαλινού σε συνδυασμό με τον ερεθισμό λόγω τριβής[18,50-53]. Είναι μεγάλος ο αριθμός των περιτομηθέντων που παραπονείται για πόνο, τραυματισμό, αιμορραγία, προβλήματα στύσης κατά τη συνουσία και γενικότερα προβλήματα σεξουαλικής συμπεριφοράς[37,54-58].

Οι παλαιότερες απόψεις ότι η περιτομή προστατεύει από τα σεξουαλικώς μεταδιδόμενα νοσήματα[59-65] (γονόκοκκο, ωχρά σπειροχαίτη, ακροχορδόνες, χλαμύδια, έρπητα, papillomavirus και HIV[56]), τον πεϊκό καρκίνο[66] και τις ουρολοιμώξεις[28,67,68,69] δεν ευσταθούν πλέον.

Υπάρχουν, επίσης, νομικοί που διερωτώνται αν είναι νομικά αποδεκτό να αποφασίζουν οι γονείς ή οι ιατροί για μία εγχείρηση ακρωτηριαστική και αμφίβολα απαραίτητη και όχι ο ενδιαφερόμενος[70]. Είναι χαρακτηριστική η φράση του JE Wright "The fortunate foreskin of an infant boy will usually be left well alone by everyone but its owner - Ευτυχής είναι η ακροποσθία ενός αγοριού που θα αφεθεί ήσυχη από όλους εκτός από τον ιδιοκτήτη της.

Η κλειστή ακροποσθία στην παιδική ηλικία μπορεί να οφείλεται σε τρεις διαφορετικές κλινικές καταστάσεις[4,34,72]:
- Τις βαλανοποσθικές συμφύσεις (preputial adhesions), οι οποίες είναι φυσιολογικός επιθηλιακός ιστός που παρεμβάλλεται μεταξύ ακροποσθίας και βαλάνου. Συνήθως λύονται αυτόματα και διαχωρίζεται το έσω πέταλο της ακροποσθίας από τη βάλανο στους πρώτους 6 μήνες μέχρι τα 3 χρόνια. Ωστόσο, είναι δυνατό να παραμείνουν μέχρι και την εφηβεία.
- Τη στενή ακροποσθία - δακτύλιος ακροποσθίας (μερική ή φυσιολογική φίμωση - partial or physiological phimosis), η οποία είναι ένας ινώδης δακτύλιος του χείλους της ακροποσθίας που συνήθως διευρύνεται μέχρι την ηλικία των 5-7 χρόνων ή σπανιότερα και μέχρι την εφηβεία[73].
- Την ξηρωτική βαλανίτιδα (ολική ή παθολογική φίμωση - pathological or full phimosis), η οποία αναπτύσσεται συνήθως μετά την ηλικία των 5 χρόνων και έχει συγκεκριμένη κλινική εικόνα που τη διαχωρίζει από τη στενή ακροποσθία, αν και ο διαχωρισμός αυτός δεν είναι πάντοτε σαφής, διότι δεν έχουν καθορισθεί αντικειμενικά κριτήρια[8,15,34,74].

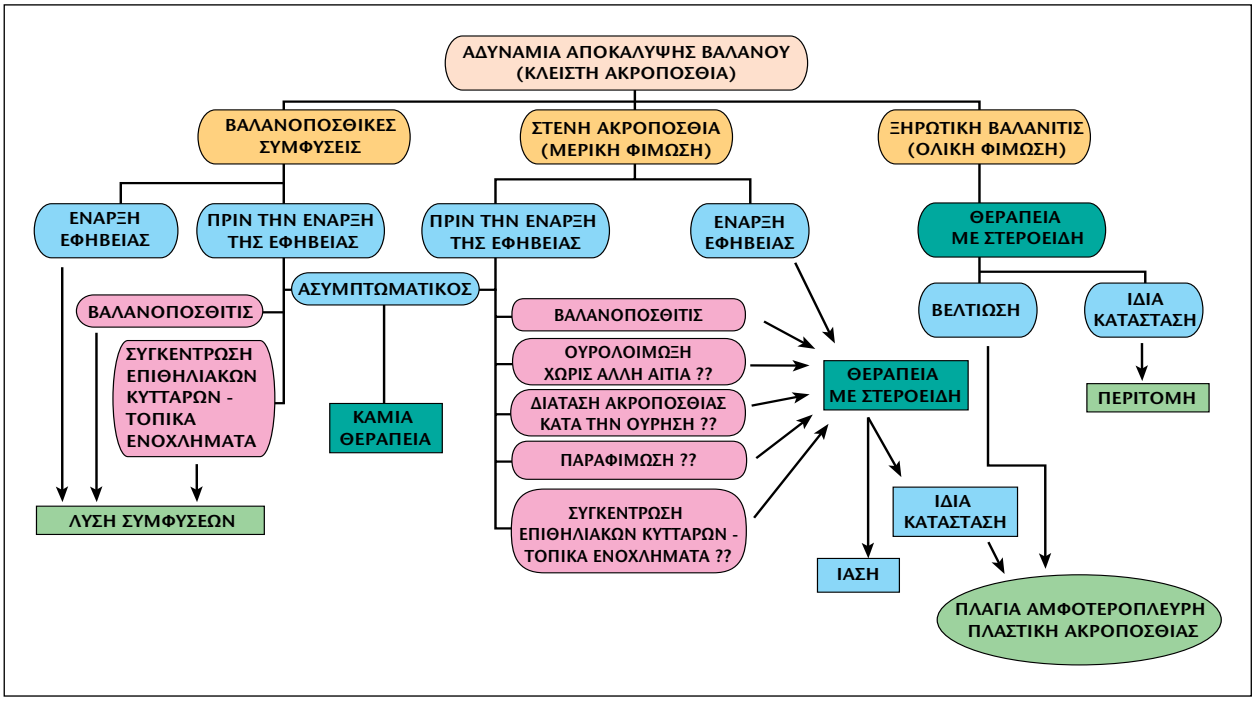

ΕΙΚΟΝΑ 6. Αλγόριθμος αντιμετώπισης κλειστής ακροποσθίας.

ΑΝΤΙΜΕΤΩΠΙΣΗ ΚΛΕΙΣΤΗΣ ΑΚΡΟΠΟΣΘΙΑΣ (ΕΙΚΟΝΑ 6)

Λαμβάνοντας υπόψη την ανάπτυξη της ακροποσθίας μέχρι την εφηβεία και το σημαντικό ρόλο που παίζει στη σεξουαλική επαφή, πρέπει να γίνει κατανοητό ότι η κλειστή ακροποσθία δεν χρειάζεται διάνοιξη πριν την έναρξη της σεξουαλικής επαφής, παρά μόνο όταν υπάρχουν συγκεκριμένες ενδείξεις.

Στους ασθενείς που διατηρούν στενή ακροποσθία, ανεξαρτήτως αιτιολογίας, με την έναρξη της εφηβείας (μετά την ηλικία των 10 χρόνων) πρέπει να γίνεται διάνοιξη της ακροποσθίας, ώστε να είναι ευχερής η αποκάλυψη της βαλάνου. Ο λόγος είναι αφενός η δυσκολία (πόνος) που θα αντιμετωπίσουν κατά τον αυνανισμό και τη σεξουαλική επαφή και αφετέρου ο κίνδυνος δημιουργίας δευτερογενούς φίμωσης εξαιτίας τραυματισμών τριβής[75,76].

Οι ενδείξεις για διάνοιξη της κλειστής ακροποσθίας πριν την έναρξη της σεξουαλικής επαφής, καθώς και η μέθοδος αποκατάστασής της, είναι ανάλογες με την αιτία που την προκαλεί.

Βαλανοποσθικές συμφύσεις

Οι ενδείξεις για διάνοιξη της κλειστής ακροποσθίας εξαιτίας της ύπαρξης βαλανοποσθικών συμφύσεων είναι η βαλανοποσθίτις και η συγκέντρωση επιθηλιακών κυττάρων που αποπίπτουν (εικόνα 1, βέλος). Τα απεπτωκότα επιθηλιακά κύτταρα συγκεντρώνονται μεταξύ της ακροποσθίας και της βαλάνου, δημιουργούν τοπικά ενοχλήματα κνησμού ή νυγμού, αυξάνουν την τριβή και κατά συνέπεια την πιθανότητα δημιουργίας βαλανοποσθίτιδας. Η υποτροπιάζουσα βαλανοποσθίτιδα συμβάλλει στη δημιουργία ουλώδους ιστού και στην πρόκληση παθολογικής - ολικής φίμωσης.

Ωστόσο, οι ασυμπτωματικοί ασθενείς δεν χρειάζονται καμία θεραπεία, παρά μόνο πριν την έναρξη της σεξουαλικής επαφής, εφόσον εξακολουθεί να υπάρχει κλειστή ακροποσθία. Μερικοί συγγραφείς υποστηρίζουν ότι εάν μετά την ηλικία των 3-5 χρόνων δεν αποκαλύπτεται ευχερώς η βάλανος, εξαιτίας βαλανοποσθικών συμφύσεων, πρέπει να γίνεται λύση αυτών[28], λόγω της αυξημένης τριβής του πέους με τα χέρια μετά την ηλικία αυτή και λόγω της μεγαλύτερης πιθανότητας δημιουργίας τραυματισμού και φλεγμονής του χείλους της ακροποσθίας στην προσπάθεια αποκάλυψης της βαλάνου. Η άποψη αυτή φαίνεται ότι είναι ξεπερασμένη, γιατί στηρίζεται στην πιθανότητα και δεν θα πρέπει βασιζόμενοι σε τέτοιες δημοσιεύσεις να προβαίνουμε σε λύση των βαλανοποσθικών συμφύσεων χωρίς τις προανα-

φερθείσες ενδείξεις.

Όταν η λύση των συμφύσεων κριθεί απαραίτητη, πρέπει να γίνεται μετά από εφαρμογή τοπικού αναισθητικού και με χειρουργικό εργαλείο. Πρέπει να τονιστεί ιδιαιτέρως ότι η προσπάθεια διάνοιξης της κλειστής ακροποσθίας, λόγω βαλανοποσθικών συμφύσεων, χωρίς να υπάρχει η εμπειρία και με βίαιο τρόπο, δημιουργεί τραυματισμούς στο χείλος της ακροποσθίας, οι οποίοι μπορούν να οδηγήσουν στη δημιουργία ουλής (ίνωση) και δευτερογενούς φίμωσης.

Ξηρωτική βαλανίτιδα (ολική φίμωση)

Η ξηρωτική βαλανίτιδα αναπτύσσεται συνήθως μετά την ηλικία των 5 χρόνων και ιστολογικά εμφανίζει οίδημα δέρματος, λεμφοκυτταρική διήθηση και εκφύλιση των κυττάρων της στιβάδας του Malpighii[8,74,77]. Οι περισσότεροι συγγραφείς θεωρούν ότι η περιτομή (αφαίρεση της ακροποσθίας) είναι η μόνη ενδεδειγμένη θεραπεία, άλλοι όμως υποστηρίζουν ότι ο συνδυασμός τοπικής θεραπείας με στεροειδή και πλαστικής της ακροποσθίας, όταν εφαρμόζεται εγκαίρως, έχει αποτέλεσμα στο 20% περίπου των ασθενών[78-81]. Το ερώτημα βέβαια είναι αν αξίζει να προσπαθήσουμε να διατηρήσουμε την ακροποσθία με τον τρόπο αυτό, υποβάλλοντας ένα παιδί σε μια δεύτερη εγχείρηση (περιτομή), μιας και το ποσοστό αποκατάστασης στις περιπτώσεις ξηρωτικής βαλανίτιδας είναι πολύ μικρό.

Στενή ακροποσθία (μερική φίμωση)

Οι ενδείξεις για διάνοιξη της στενής ακροποσθίας και αποκάλυψης της βαλάνου πριν την έναρξη της σεξουαλικής ζωής είναι η υποτροπιάζουσα βαλανοποσθίτις, οι ουλές του χείλους της ακροποσθίας, που προέρχονται συνήθως από τραυματισμούς στην προσπάθεια διάνοιξης και τοπικά ενοχλήματα από συγκέντρωση κυττάρων που αποπίπτουν. Η διάταση της ακροποσθίας κατά την ούρηση (ballooning), η ουρολοίμωξη χωρίς άλλη αιτία και η παραφίμωση είναι καταστάσεις για τις οποίες υπάρχουν συγκρουόμενες απόψεις για την αντιμετώπισή τους[34,81,82,83]. Ο παιδίατρος και ο παιδοχειρουργός πρέπει βέβαια να λαμβάνουν υπόψη τους τον κάθε ασθενή εξατομικευμένα και τις συνθήκες που μπορεί να οδηγήσουν σε ουλοποίηση του χείλους της ακροποσθίας και δευτερογενή φίμωση.

Μέχρι της αρχές της δεκαετίας του '70 η αποκατάσταση της στενής ακροποσθίας ήταν η περιτομή. Στη συνέχεια προτάθηκαν εναλλακτικές θεραπείες με σκοπό τη διατήρηση της ακροποσθίας στις περιπτώσεις που δεν είναι απαραίτητος ο ακρωτηριασμός της.

Η θεραπευτική αντιμετώπιση με την τοπική εφαρμογή στεροειδών βρίσκει πολλούς υποστηρικτές, οι οποίοι ισχυρίζονται ότι το ποσοστό αποκατάστασης φθάνει το 70-90%. Το θεραπευτικό σχήμα περιλαμβάνει τοπική εφαρμογή στεροειδών (betamethasone 0,05%, clobetasole propionate κ.α.) για 1 μήνα, δύο φορές ημερησίως και μετά προσπάθεια διάνοιξης[81,82,84-89]. Η τοπική εφαρμογή μη στεροειδών (diclofenac) προτείνεται από μερικούς, είναι όμως μικρός ο αριθμός των ασθενών στους οποίους έχει εφαρμοστεί[90].

Η θεραπευτική αντιμετώπιση της μερικής φίμωσης με πλαστική της ακροποσθίας έχει ως αποτέλεσμα τη διεύρυνση του στενού δακτυλίου, χωρίς την αφαίρεση της ακροποσθίας. Με την πλαστική της ακροποσθίας επιτυγχάνεται καλύτερο λειτουργικό και αισθητικό αποτέλεσμα και πολύ μικρότερο ποσοστό μετεγχειρητικών επιπλοκών, σε σχέση με την περιτομή. Έχουν εφαρμοσθεί διάφορες τεχνικές πλαστικής της ακροποσθίας[91-98], οι οποίες έχουν όλες ως στόχο τη διεύρυνση του δακτυλίου της ακροποσθίας και τη διατήρησή της. Η πλάγια αμφοτερόπλευρη πλαστική της ακροποσθίας φαίνεται να είναι η επικρατέστερη, διότι σε σχέση με τις υπόλοιπες έχει μικρότερο ποσοστό επαναστένωσης και καλύτερο αισθητικό αποτέλεσμα. Όταν η διάνοιξη της κλειστής ακροποσθίας κριθεί απαραίτητη από τον παιδοχειρουργό και εφόσον υπάρχουν οι προαναφερθείσες ενδείξεις, θα πρέπει αρχικά να εφαρμοσθεί τοπική θεραπεία με κορτικοστεροειδή και σε περίπτωση μη επιθυμητού αποτελέσματος, να διενεργηθεί πλαστική της ακροποσθίας (εικόνα 6).

ΣΥΜΠΕΡΑΣΜΑ

Η αδυναμία αποκάλυψης της βαλάνου (κλειστή ακροποσθία) οφείλεται σε βαλανοποσθικές συμφύσεις, στενή ακροποσθία και ξηρωτική βαλανίτιδα. Η ακρίβεια της διάγνωσης είναι πολύ σημαντική, γιατί οι τρεις αυτές διαφορετικές κλινικές καταστάσεις έχουν διαφορετική αντιμετώπιση.

Η στενή ακροποσθία και οι βαλανοποσθικές συμφύσεις είναι καταστάσεις φυσιολογικές και μέχρι την έναρξη της εφηβείας περιμένουμε την αυτόματη διεύρυνση της ακροποσθίας, ενώ η ξηρωτική βαλανίτις αναπτύσσεται κατά κανόνα μετά τα πέντε χρόνια.

Διάνοιξη πριν την έναρξη της εφηβείας θα πρέπει να διενεργείται μόνο όταν υπάρχουν συγκεκριμένες ενδείξεις. Ωστόσο, εφόσον η ακροποσθία παραμένει

κλειστή στην έναρξη της εφηβείας, η διάνοιξη είναι επιβεβλημένη προκειμένου να αποφεύγεται δυσκολία κατά τη σεξουαλική επαφή.

Όταν κριθεί απαραίτητη η διάνοιξη της ακροποσθίας, πρέπει να επιλέγεται η συντηρητικότερη μέθοδος με στόχο τη διατήρηση της ακροποσθίας και να καταφεύγουμε στην περιτομή μόνο όταν οι υπόλοιπες προσεγγίσεις έχουν εξαντληθεί και άρα η περιτομή είναι αναγκαία.

Η θεραπεία εκλογής των βαλανοποσθικών συμφύσεων είναι η λύση των συμφύσεων και της στενής ακροποσθίας αρχικά, η τοπική εφαρμογή στεροειδών και σε περίπτωση αποτυχίας η πλαστική της ακροποσθίας. Η ξηρωτική βαλανίτιδα είναι η μόνη αιτία της κλειστής ακροποσθίας όπου η περιτομή φαίνεται ότι έχει πλεονέκτημα σε σχέση με τις άλλες μεθόδους θεραπείας, αν και ο συνδυασμός εφαρμογής στεροειδών και πλαστικής της ακροποσθίας πρέπει να μελετηθούν περισσότερο.

Τέλος, πρέπει να τονιστεί ότι η εφαρμογή της θεραπείας με στεροειδή, η πλαστική της ακροποσθίας ή ο συνδυασμός και των δύο μπορεί να αποτρέψει τον ακρωτηριασμό της ακροποσθίας, η οποία προστατεύει τη βάλανο και παίζει σημαντικό ρόλο στη σεξουαλική επαφή.

Phimosis: myth and reality

G. Pergamalis

(Ann Clin Paediatr 2008, 55(1):49-58)

The term "phimosis" (from the Greek world "φιμώνω" - fimono = I close) is used in order to describe the "non retractile foreskin" (closed prepuce). However the non retractile foreskin is caused by preputial adhesions, narrow prepuce or balanitis xerotica obliterans. The therapeutic approach of non retractile foreskin depends on its cause and the age of the patient. For this reason it is wrong to use the common term "phimosis", to describe three different clinical entities.

The purpose of this study is to review the medical literature on the non retractile foreskin and help the pediatrician and the pediatric surgeon on its daily practice. The focus on the study is in the role of prepuce in the function of the penis and sexual contact and in the problems arising from the circumcision. The indications for the preservation of the prepuce, the treatment of the non retractile foreskin as well as the pros and cons of different therapeutic approaches are described.

Key words: *non retractile foreskin, prepuce, phimosis treatment, preputioplasty, preputial plasty, circumcision.*

ΒΙΒΛΙΟΓΡΑΦΙΑ

1. *Spilsbury K, Semmens JB, Wisniewski ZS, Holman CDJ.* Circumcision for phimosis and other medical indications in Western Australian boys. Med J Aust 2003; 178:155-158.
2. *Rickwood AMK, Kenny SE, Donnell SC.* Towards evidence based circumcision of English boys: survey of trends in practice. BMJ 2000; 321:792-793.
3. *Shankar KR, Rickwood AM.* The incidence of phimosis in boys. BJU Int 1999; 84:101-102.
4. *Paddy A. Dewan.* Treating phimosis. MJA 2003; 178:148-150.
5. *Dunsmuir WD, Gordon EM.* The history of circumcision. BJU Int 1999; 83(Suppl 1):1-12.
6. *Glass JM.* Religious circumcision: A Jewish view. BJU Int 1999; 83:17-21.
7. *Rizvi SAH, Naqvi SAA, Hussain M, Hasan AS.* Religious circumcision: A Muslim view. BJU Int 1999; 83(Suppl 1):13-16.
8. *Rickwood AM, Walker J.* Is phimosis over diagnosed in boys and are too many circumcisions performed in consequence? Ann R Coll Surg Engl 1989; 71:275-277.
9. *Denniston GC.* Circumcision: An iatrogenic epidemic. In Denniston GC. Milos MF. eds. Sexual Mutilation – a Human Tragedy. 1 Chapt 8 London: Plenum Press 1997; p. 103-9.
10. *Spilsbury K, Semmens JB, Wisniewski ZS, Holman CD.* Routine circumcision practice in Western Australia 1981-1999. ANZ J Surg 2003 Aug; 73:610-4.
11. *Huntley JS, Bourne MC, Munro FD, Wilson-Storey D.* Troubles with the foreskin: one hundred consecutive referrals to paediatric surgeons. JR Soc Med 2003 Sep; 96:449-51.
12. *Griffiths D, Frank JD.* Inappropriate circumcision referrals by GPs. J R Soc Med 1992; 85:324–5.
13. *Williams N, Chell J, Kapila L.* Why are children referred for circumcision? Br Med J 1993; 306:28.
14. *Taylor JR, Lockwood AP, Taylor AJ.* The prepuce: specialized mucosa of the penis and its loss to circumcision. Br J Urol 1996; 77:291-5.
15. *Cold CJ, Taylor JR.* The prepuce. Br J Urol 1999; 83(Suppl. 1):34-44.
16. *Parkash S, Jeyakumar S, Subramanyan K, et al.* Human subpreputial collection: its nature and formation. Journal of Urology 1973; 110:211-212.
17. *Lakshmanan S, Prakash S.* Human prepuce: Some aspects of structure and function. Indian Journal of Surgery 1980; 44:134-137.
18. *Persad R, Sharma J, McTavish J, et al.* Clinical presentation and pathophysiology of meatal steno-

sis following circumcision. Brit J Urol 1995; 75:91-93.
19. *Prakash S, Raghuram R, Venkatesan, et al.* Sub-preputial wetness - Its nature. Ann Nat Med Sci (India) 1982; 18(3):109-112.
20. *Werker PMN, Terng ASC, Kon M.* The prepuce free flap: dissection feasibility study and clinical application of a superthin new flap. Plastic & Reconstructive Surgery 1998; 102:1075-82.
21. *Fleiss PM, Hodges FM, Van Howe RS.* Immunological functions of the human prepuce. Sex Transm Inf 1998; 74:364-7.
22. *Warren JP, Bigelow J.* The case against circumcision. British Journal of Sexual Medicine Sept/Oct 1994; p. 6-8.
23. *Milos M, Macris D.* Circumcision: Effects upon human sexuality. Encyclopedia of Human Sexuality (New York: Garland Pub. 1994) p. 119-122.
24. *Cold CJ, McGrath KA.* Anatomy and histology of the penile and clitoral prepuce in primates. In Male and Female Circumcision, Denniston GC, Hodges FM, Milos MF eds. Kluwer Academic/Plenum Publishers, New York 1999.
25. *Halata Z, Munger BL.* The neuroanatomic basis for the protopathic sensibility of the human glans. Brain Research 1986; 371:205-230.
26. *Halata Z, Spaethe A.* Sensory innervation of the human penis. Adv Exp Med Biol 1997; 424:265-6.
27. *Zwang G.* Functional and erotic consequences of sexual mutilations. In: GC Denniston and MF Milos, eds. Sexual Mutilations: A Human Tragedy New York and London: Plenum Press 1997 (ISBN 0-306-45589-7).
28. *Gairdner D.* The fate of the foreskin. BMJ December 1949; 2:1433-1437.
29. *Oster J.* Further fate of the foreskin. Arch Dis Child 1968; 43:200-2.
30. *Kayaba H, et al.* Analysis of shape and retract ability of the prepuce in 603 Japanese boys. Journal of Urology 1996; 156:1813-1815.
31. *Imamura E.* Phimosis of infants and young children in Japan. Acta Paediatr Jpn 1997; 39:403-5.
32. *Hill G.* Circumcision for phimosis and other medical indications in Western Australian boys (Letter). Med J Aust 2003; 178:587.
33. *Ishikawa E, Kawakita M.* Preputial development in Japanese boys. Hinyokika Kiyo 2004; 50:305-8.
34. *Rickwood AM.* Medical indications for circumcision. BJU Int 1999; 83(Suppl 1):45-51.
35. *Williams N, Kapila L.* "Complications of Circumcision". Br J Surg 1993; 80:1231-36.
36. *Kaplan GW.* "Complications of circumcision". Urol Clin N Amer 1983; 10:543-549.
37. *JP Gearhart.* "Complications of Pediatric Circumcision" Urologic Complications, Medical and Surgical, Adult and Pediatric, ed. F. F. Marshall (Chicago: Year Book Medical Publishers 1986) p. 387-396.
38. *JF McCarty.* "Routine Surgery Turns to Tragedy as Three Week Old Baby Boy Die" The Plain Dealer. October 20 1998; p. 1A.
39. *Gluckman GR et al.* "Newborn Penile Glans Amputation during Circumcision and Successful Reattachment". Journal of Urology (Baltimore) 1995; 153:3 Part 1 p. 778-9.
40. *Hanukoglu A, Danielli L, Katzir Z, Gorenstein A, Fried D.* "Serious complications of routine ritual circumcision in a neonate: hydro ureteronephrosis, amputation of glans penis, and hyponatraemia". Eur J Pediatr 1995; 154:314-5.
41. *Audry G, Buis J, Vazquez MP, Gruner M.* "Amputation of penis after circumcision-penoplasty using expandable prosthesis". Eur J Pediatr Surg 1994; 4:44-5.
42. *Yilmaz AF, Sarikaya S, Yildiz S, et al.* "Rare Complication of Circumcision: Penile Amputation and Reattachment". European Urology (Basel) 1993; 23(3):423-424.
43. *Azmy A, Boddy SA, Ransley PG.* "Successful Reconstruction following Circumcision with Diathermy". Br J Urol 1985; 57:587-8.
44. *Hanash KA.* "Plastic Reconstruction of Partially Amputated Penis at Circumcision". Urology 1981; 18:291-3.
45. *Izzidien AY.* "Successful Replantation of a Traumatically Amputated Penis in a Neonate". Journal of Pediatric Surgery 1981; 16:2,202-203.
46. *Yazici M, Etensel B, Gursoy H*. A very late onset urethral fistula coexisting with skin bridge after neonatal circumcision: a case report. J Pediatr Surg 2003 Apr; 38:642-3.
47. *Esen AA, Aslan G, Kazimoglu H, Arslan D, Celebi I.* Concealed penis: rare complication of circumcision. Urol Int 2001; 66:117-8.
48. *RD Talarico and JE Jasaitis.* "Concealed Penis: A Complication of Neonatal Circumcision". Journal of Urology 1973; 110:732-733.
49. *Bergeson PS, Hopkin RJ, Bailey RB, McGill LC, and Piatt JP.* "The Inconspicuous Penis". PEDIATRICS 1993; 92:794-799.
50. *Van Howe RS.* Variations in penile appearance and findings: a prospective study. Br J Urol 1997; 80:776-82.
51. *Patel H.* The problem of routine circumcision. Can

Med Assoc J 1966; 95:576.
52. *Stenram A, Malmfors G, Okmian L.* Circumcision for phimosis: a follow-up study. Scand J Urol Nephrol 1986; 20:89-92.
53. *Griffiths DM, Atwell JD, Freeman NV.* A prospective survey of the indications and morbidity of circumcision in children. Eur Urol 1985; 11:184-7.
54. *Goldman R.* The psychological impact of circumcision. BJU Int 1999; 83:Suppl. 1:93-102.
55. *K O' Hara and J O'Hara.* The effect of male circumcision on the sexual enjoyment of the female partner. BJU Int 1999; 83:Suppl. 1:79-84.
56. *Milos MF.* "Sexual Mutilations: A Human Tragedy" [Proceedings of the Fourth International Symposium on Sexual Mutilations, Lausanne 1996]. New York: Plenum Press 1997; p. 125-9.
57. *Hammond T.* "Long-Term Consequences of Neonatal Circumcision: A Preliminary Poll of Circumcised Males" in Denniston GC, Milos MF, eds., "Sexual Mutilations: A Human Tragedy" [Proceedings of the Fourth International Symposium on Sexual Mutilations, Lausanne 1996]. New York: Plenum Press 1997; p. 125-9.
58. *Hammond T.* A Preliminary Poll of Men Circumcised in Infancy or Childhood. BJU Int 1999; 83:Suppl. 1:85-92.
59. *Smith GL, Greenup R, Takafuji ET.* "Circumcision as a Risk Factor for Urethritis in Racial Groups". Am J Public Health 1987; 77:452-4.
60. *Donovan B, Basset I, Bodsworth NJ.* "Male Circumcision and Common Sexual Transmitted Diseases in a Developed Nation Setting". Genitourin Med 1994; 70:317-20.
61. *Cook LS, Koutsky LA, Holmes KK.* "Clinical Presentation of Genital Warts among Circumcised and Uncircumcised Heterosexual Men Attending an Urban STD clinic". Genitourin Med 1993; 69:262.
62. *Laumann EO, Masi CM, Zuckerman EW.* "Circumcision in the United States: Prevalence, Prophylactic Effects, and Sexual Practice". JAMA 1997; 277:1052-7.
63. *Tanne JH.* "US has epidemic of sexually transmitted disease". BMJ 1998; 317:1616.
64. *World Health Organization.* Global Programme on AIDS. Quarterly Report. July 3 1995 http://www.cdc.gov.
65. *Van Howe RS.* Does circumcision influence sexually transmitted disease? A literature review. BJU Int 1999; 83:Suppl. 1:52-62.
66. *American Cancer Society* "MisleadingInformation" http://www2.cancer.org/zine/001/001_11051998_0.html.
67. *Altschul MS.* "The Circumcision Controversy" (editorial). Am Fam Physician 1990; 41:817-820.
68. *Mueller ER, Steinhardt G, Naseer S, et al.* "The incidence of genitourinary abnormalities in circumcised and uncircumcised boys presenting with an initial urinary tract infection by 6 months of age". Pediatrics 1997; 100(Supplement):580.
69. *Teresa To, Mohammad Agha, Paul T Dick, William Feldman.* "Cohort Study on Circumcision of Newborn Boys and Subsequent Risk of Urinary-tract Infection". The Lancet 1998; 352:1813-1816.
70. *Van Howe RS, Svoboda JS, Dwyer JG, Price CP.* Involuntary circumcision the legal issues. BJU Int 1999; 83:Suppl. 1:63-73.
71. *Wright JE.* Further to "the further fate of the foreskin". Update on the natural history of the foreskin. Med J Aust 1994; 160:134-135.
72. *Segura CG.* Urine flow in childhood: a study of flow chart parameters based on 1.361 uroflowmetry tests. J Urol 1997; 157:1426–8.
73. *Clemmensen OJ, Krogh J, Petri M.* The histologic spectrum of prepuces from patients with phimosis. Am J Dermatopathol 1989; 10: 104-8. [Medline].
74. *Bale RM, Lochhead A, Martin HC, Gollow I.* Balanitis xerotica obliterans in children. Pediatr Pathol 1987; 7:617-27.
75. *Beauge M.* "Conservative Treatment of Primary Phimosis in Adolescents". Faculty of Medicine, Saint-Antoine University, Paris VI, 1991. Translated by Dr. JP Warren.
76. *Noble E, Sorger L.* "The Joy of Being a Boy," New Life Images 1994.
77. *Gordon A, Collin J.* Save the normal foreskin. BMJ 1993; 306:1-2.
78. *Das S, Tunuguntla HS.* Balanitis xerotica obliterans-a review. World J Urol 2000; 18:382-7.
79. *Kiss A, Csontai A, Pirot L, Nyirady P, Merksz M, Kiraly L.* The response of balanitis xerotica obliterans to local steroid application compared with placebo in children. J Urol 2001; 165:219-220.
80. *Neuhaus IM, Skidmore RA.* Balanitis xerotica obliterans and its differential diagnosis. J Am Board Fam Pract 1999; 12:473-6.
81. *Monsour MA, Rabinovitch HH, Dean GE.* Medical management of phimosis in children: our experience with topical steroids. J Urol 1999; 162:1162-4.
82. *Farshi Z, Atkinson KR, Squire R.* A study of clinical opinion and practice regarding circumcision. Arch Dis Child 2000; 83:393-396.
83. *Babu R, Harrison SK, Hutton KA.* Ballooning of the

foreskin and physiological phimosis: is there any objective evidence of obstructed voiding? BJU Int 2004; 94(3):384-7.
84. *Chu CC, Chen KC, Diau GY.* Topical steroid treatment of phimosis in boys. J Urol 1999; 162:861-863.
85. *Dewan PA, Tieu HC, Chieng BS.* Is circumcision necessary? Journ of Paed and Child Health 32:4:285-289.
86. *Ashfield JE, Nickel KR, Siemens DR, MacNeily AE, Nickel JC.* Treatment of phimosis with topical steroids in 194 children. J Urol 2003; 169:1106-8.
87. *Van Basten JP, de Vijlder AM, Mensink HJ.* The use of corticosteroid cream to treat phimosis. Ned Tijdschr Geneeskd 2003; 147:1544-7.
88. *Elmore JM, Baker LA, Snodgrass WT.* Topical steroid therapy as an alternative to circumcision for phimosis in boys younger than 3 years. J Urol 2002; 168:1746-7.
89. *Webster TM, Leonard MP.* Topical steroid therapy for phimosis. Can J Urol 2002; 9:1492-5.
90. *M. Kemal Atilla, Rusen Dündaröz, Oner Odabas, Haluk Oztürk, Ridvan Akin and Erdal Gökçay*. A non surgical approach to the treatment of phimosis: local nonsteroidal anti-inflammatory ointment application. Journal of Urology 1997 July; 158:196-197.
91. *Emmett AJ.* Four V flap repair of preputial stenosis (phimosis). Plast Reconstr Surg 1975; 55:687-689.
92. *Hoffman S, et al.* A new technique for phimosis: prepuce saving technique with multiple V-Y plasties. Br J Urol 1984; 56:319-321.
93. *Emmett AJ.* Z - plasty reconstruction for preputial stenosis – A surgical alternative to circumcision. Aust Paediatr J 1982; 18:219-220.
94. *Codega G, et al.* Helicoid plasty in the treatment of phimosis. Minerva Chir 1983; 38:1903-1907.
95. *Wahlin N.* Triple incision plasty. A convenient procedure for preputial relief. Scand J Urol 1992; 26:107-110.
96. *Holmlund DE.* Dorsal incision of the prepuce and skin closure with Dexon in patients with phimosis. Scand J Urol Nephrol 1973; 7:97-99.
97. *Cuckow PM, Rix G, Mouriquand PD.* Preputial plasty: a good alternative to circumcision. J Pediatr Surg 1994; 29:561-3.
98. *Lane TM, South LM.* Lateral preputioplasty for phimosis. J.R. Coll Surg Edinb 1999; 44:310-12.