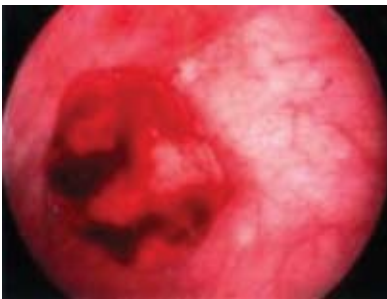


Παιδιά & ουρολοιμώξεις

▶ 16



Σπάνια περίπτωση συνύπαρξης θηλώδους καρκινώματος του ουροθηλίου με φλεγμονώδη μυοϊνοβλαστικό όγκο της ουροδόχου κύστεως

case report

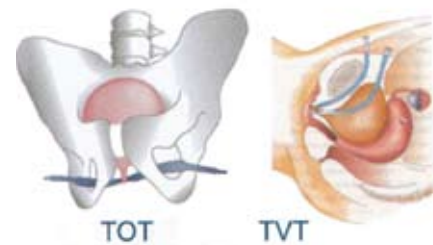
▶ 14

Χρόνια χρήση αντιμουςκαρινικών φαρμάκων

για υπερδραστήρια κύστη

▶ 2

Γυναικεία Ακράτεια Ούρων



TOT

TVT

▶ 10



ΒΙΒΛΙΟΓΡΑΦΙΚΗ
ΕΝΗΜΕΡΩΣΗ

▶ 21



Ουρολογικά
Συνέδρια

▶ 22