ΕΚΔΟΣΕΙΣ ΚΑΥΚΑΣ
KAFKAS PUBLICATIONS
ΜΕΣΟΓΕΙΩΝ 215, ΑΘΗΝΑ 115 25 - ΤΗΛ.: 210 6777590, FAX: 210 6756352
E-mail: kafkas@otenet.gr, Website: kafkas-publications.com

Ιδιοκτήτης: Εκδόσεις Καυκάς

ΕΚΔΟΤΗΣ: ..... Ηλίας Καυκάς, Δερματολόγος
ΔΙΕΥΘΥΝΣΗ & ΔΗΜΟΣΙΕΣ ΣΧΕΣΕΙΣ: ..... Μαριάννα Δεληγιαννάκη
ΔΙΕΥΘΥΝΣΗ ΔΙΑΦΗΜΙΣΤΙΚΟΥ ΤΜΗΜΑΤΟΣ: ..... Νατάσσα Παπαθανασίου
ΔΙΑΦΗΜΙΣΤΙΚΟ ΤΜΗΜΑ: ..... Μαρία Μηττά, Αναστάσιος Σέντρης, Έλενα Λαγανά, Κλαίλια Ρόκα
ΔΙΕΥΘΥΝΣΗ ΣΥΝΤΑΞΗΣ: ..... Ηλίας Καυκάς
ΣΥΝΤΟΝΙΣΜΟΣ ΥΛΗΣ: ..... Βάσω Χαλιώτη
ΔΙΕΥΘΥΝΣΗ ΠΡΟΓΡΑΜΜΑΤΙΣΜΟΥ & ΠΑΡΑΓΩΓΗΣ: ..... Νίκος Τζουρμέτης

ΣΥΝΤΑΚΤΙΚΗ ΕΠΙΤΡΟΠΗ

ΠΡΟΕΔΡΟΣ

Γ. ΣΑΠΚΑΣ: Αναπλ. Καθηγητής Ορθοπαιδικής Κλινικής Πανεπιστημίου Αθηνών

ΜΕΛΗ

Δ. ΓΟΥΛΕΣ: Ρευματολόγος
Π. ΕΥΣΤΑΘΙΟΥ: Ορθοπαιδικός Χειρουργός
Δ. ΕΥΣΤΑΘΟΠΟΥΛΟΣ: Αναπλ. Δ/ντής Κλινικής Χειρός και Μικροχειρουργικής, Νοσ. ΚΑΤ
Α. ΖΑΧΑΡΟΠΟΥΛΟΣ: Ορθοπαιδικός Χειρουργός, Γενικό Νοσοκ. Άμφισσας
Γ. ΘΕΜΙΣΤΟΚΛΕΟΥΣ: Ορθοπαιδικός Χειρουργός
Π. ΚΑΤΩΝΗΣ: Επίκουρος Καθηγητής Ορθοπαιδικής Πανεπιστημίου Κρήτης
Γ. ΚΕΛΑΛΗΣ: Ορθοπαιδικός Χειρουργός, Αθήνα
Π. ΚΟΡΟΒΕΣΗΣ: Ορθοπαιδικός Χειρουργός, Δ/ντής Ορθοπαιδικής Κλινικής ΓΝ Πάτρας «Άγ. Ανδρέας»
Δ. ΚΩΣΤΟΠΟΥΛΟΣ: Ταγματάρχης ΥΙ, Ορθοπαιδικός Χειρουργός, Επιμελητής Β', 401 ΓΣΝ
Α. ΜΠΑΔΕΚΑΣ: Ορθοπαιδικός Χειρουργός Τραυματολογίας Ελληνικής Αστυνομίας
ΣΤ. ΠΑΠΑΔΑΚΗΣ: Ορθοπαιδικός Χειρουργός, Επιμελητής Β', Νοσοκ. «ΚΑΤ»
Ι.Π. ΣΟΦΙΑΝΟΣ: Ορθοπαιδικός Χειρουργός, Δ/ντής Ορθοπαιδικού τμήματος ΓΝΝ Λειβαδιάς
Ε. ΣΤΥΛΙΑΝΕΣΗ: Ορθοπαιδικός Χειρουργός, Τμήμα Σπονδυλικής Στήλης «Λευκός Σταυρός Αθηνών»

Η Συντακτική Επιτροπή επισημαίνει ότι οι στήλες της εφημερίδας είναι ανοικτές για κάθε συνεργασία συναδέλφου που θα αφορά σε θεραπευτικό θέμα, ανασκόπηση, βιβλιογραφική ενημέρωση ή σε προσωπική εμπειρία γύρω από επίκαιρα ή κλασικά ορθοπαιδικά θέματα.

ΟΔΗΓΙΕΣ ΠΡΟΣ ΣΥΓΓΡΑΦΕΙΣ ΤΟΥ INFO ORTHOPAEDICS

Το INFO ORTHOPAEDICS δέχεται για δημοσίευση:
• Ανασκοπήσεις ορθοπαιδικών ή ιατρικών θεμάτων, στις οποίες τονίζονται ιδιαίτερα οι σύγχρονες απόψεις. • Επίκαιρα ορθοπαιδικά θέματα ή θέματα σχετιζόμενα με την ειδικότητα της ορθοπαιδικής. • Ενδιαφέρουσες περιπτώσεις με πρακτικό ενδιαφέρον • Αναφορά σε συνέδρια, επιστημονικές εκδηλώσεις που έγιναν, με παρουσίαση των αποτελεσμάτων των εργασιών τους και με ιδιαίτερη έμφαση στις σύγχρονες θεραπευτικές προσεγγίσεις. • Κλινικοεργαστηριακά ή επιδημιολογικά θέματα. • Θέματα συνεχιζόμενης εκπαίδευσης στην ορθοπαιδική. • Θέματα συνεχιζόμενης εκπαίδευσης στην Ορθοπαιδική. • Σημαντικές ειδήσεις από τη δραστηριότητα επιστημονικών ιατρικών εταιρειών. • Ειδικά άρθρα. • Παρουσίαση σύγχρονης τεχνολογίας στην ορθοπαιδική. • Ενημέρωση για τεχνικά θέματα που αφορούν στον τεχνικό εξοπλισμό του ορθοπαιδικού ιατρείου ή των ενδοσκοπικών μονάδων. • Πρακτικές κατευθύνσεις σε δύσκολα ορθοπαιδικά θέματα. • Επιστολές προς τη Σύνταξη. • Ανασκόπηση του διεθνή Ιατρικού Τύπου. • Ορθοπαιδικές ή ιατρικές εκδηλώσεις και δραστηριότητες. • Ορθοπαιδική και Πληροφορική. • Ορθοπαιδική και Ιστορία. • Βιβλιοπαρουσιάσεις, βιβλιοκρισίες. • Ερωτήσεις αυτοελέγχου ορθοπαιδικών γνώσεων. • Αφιερώματα σε συναδέλφους που απεβίωσαν. • Νέα ιατροφαρμακευτικά προϊόντα. • Αγγελίες με ιατρικό περιεχόμενο. • Προαναγγελίες επιστημονικών εκδηλώσεων.
Επίσης, το INFO ORTHOPAEDICS δέχεται για δημοσίευση χειρόγραφα που είναι σύντομες μεταφράσεις στα ελληνικά εργασιών, οι οποίες έχουν δημοσιευτεί σε ξενόγλωσσα περιοδικά.

Οδηγίες για τη σύνταξη χειρογράφων σε Η/Υ προς αποστολή για το INFO ORTHOPAEDICS:

- *Δύο αντίγραφα του χειρόγραφου, δακτυλογραφημένα ή εκτυπωμένα σε εκτυπωτή με διπλό διάστημα, σε λευκό χαρτί διαστάσεων Α4 (21 x 28 cm). Το σύνολο του κειμένου να μην υπερβαίνει τις 6 σελίδες Α4.*
- *Χρησιμοποιήστε ξεχωριστό φύλλο για από τα εξής τμήματα (που πρέπει να αποτελούν το χειρόγραφο) καθένα:*
  α) Σελίδα τίτλου [περιλαμβάνει τον τίτλο, στοιχεία των συγγραφέων (ονοματεπώνυμο, ιδιότητα, διεύθυνση, τηλέφωνο, fax, e-mail (αν υπάρχει)]. β) Κείμενο. γ) Βιβλιογραφία, εάν είναι απαραίτητη. δ) Πίνακες - Σχέδια (σε ξεχωριστό φύλλο το καθένα). ε) Υπότιτλοι των εικόνων.
- *Εικόνες - σχέδια, φωτογραφίες, slides. Τοποθετήστε αυτοκόλλητη επιγραφή στο πίσω μέρος τους με τα εξής στοιχεία: Όνομα συγγραφέα, αριθμός της εικόνας, βέλος που να δείχνει το πάνω μέρος της.*
- *Οι εργασίες που υποβάλλονται για δημοσίευση πρέπει να αποστέλλονται σε ηλεκτρονική μορφή:*
  α) είτε σε CD με το κείμενο σε αρχείο Word και τις φωτογραφίες σε μορφή jpg σε υψηλή ανάλυση (300 dpi) ή τυπωμένες σε φωτογραφικό χαρτί (glossy), β) είτε στην ηλεκτρονική διεύθυνση kafkas@otenet.gr με την ένδειξη «Για την εφημερίδα INFO ORTHOPAEDICS».

Ο συγγραφέας είναι υπεύθυνος για το περιεχόμενο της εργασίας του, καθώς και για την εγκυρότητα και τα δικαιώματα των χρησιμοποιούμενων πηγών. Η Συντακτική Επιτροπή διατηρεί το δικαίωμα να επιφέρει κάθε αλλαγή που κρίνει αναγκαία για την καλύτερη παρουσίαση της ύλης, χωρίς να αλλοιώνεται η έννοια του κειμένου.

Σημείωση: Κείμενα δημοσιευμένα ή μη, καθώς και σχήματα, φωτογραφίες, διαφάνειες και CD που υποβάλλονται προς δημοσίευση, δεν επιστρέφονται.

Παρακαλώ αποστείλετε τα χειρόγραφα και το λοιπό έντυπο υλικό προς δημοσίευση στην διεύθυνση:

ΠΡΟΣ: INFO ORTHOPAEDICS
Υπόψη κ Γ. Σάπκα Δ/νση: Μεσογείων 215, Αθήνα 115 25
Τηλ.: 210 6777590, Fax: 210 6756352, E-mail: kafkas@otenet.gr

Ο ευθειασμός της αυχενικής μοίρας της Σ.Σ. και η εμβιομηχανική επίδραση στη λειτουργία της

Παράγοντες εμφάνισης - παθήσεις - σύγχρονη αντιμετώπιση

Γ. ΓΟΥΔΕΒΕΝΟΣ[1], Ι. ΣΑΡΑΤΣΙΩΤΗΣ[2]
[1]D.N., P.T., Manual Medicine Dr. of Manual Medicine - Φυσικοθεραπευτής Επιστημονικός Συνεργάτης Ορθοπαιδικής Κλινικής Πανεπιστημίου Κρήτης Osteo-Physio Therapy Lab in Athens, Greece, [2]BSc, DC, D.Acup.Doctor of Chiropractic-NYCC, New York, USA Contemporary Medical Acupuncture Osteo-Physio Therapy Lab in Athens, Greece

Περίληψη

Ο αυχένας αποτελεί ένα από τα συχνότερα βαλλόμενα μέρη του ανθρώπινου σώματος μυοσκελετικά, και όχι μόνο. Είναι ένα κομβικό σημείο, όπου αγγεία, νεύρα, ιστοί και οστά συναντιούνται και συντελούν στην αιμάτωση, τη νεύρωση του εγκεφάλου και των άνω άκρων, τη στήριξη του κεφαλιού, τις κινήσεις της καθημερινότητας, καθώς και τη σωστή λειτουργία της αναπνοής, της κατάποσης και πολλών άλλων λειτουργιών του ανθρώπινου οργανισμού.

Ο ευθειασμός της ΑΜΣΣ, στον οποίο θα αναφερθούμε στην εργασία αυτή, και η εμβιομηχανική του επίδραση στη λειτουργία αυτής αλλά και ολόκληρης της ανθρώπινης κινητικής αλυσίδας, θεωρείται πλέον ως ένα πρώιμο και «ύποπτο» στάδιο για την ανάπτυξη δυσλειτουργίας, καθώς και παθολογίας της Σ.Σ. και αποτελεί συχνά το προστάδιό τους. Ξεκινά ως μία αρχιτεκτονική αλλαγή και συχνά καταλήγει σε μηχανική βλάβη με όλα τα επακόλουθα. Οι παράγοντες εμφάνισής του, τόσο οι προδιαθεσικοί όσο και οι τραυματικοί, θα αναφερθούν λεπτομερώς.

Επίσης, ο σύγχρονος τρόπος ζωής, σύμφωνα με τον οποίο ο άνθρωπος έπαψε να είναι «άνω θρώσκων» αλλά έχει γίνει σκυθρωπός με χαμηλωμένο βλέμμα (είτε λόγω τρόπου εργασίας, είτε λόγω ψυχοκοινωνικών και οικονομικών παραγόντων), επιδρά στην αλλαγή της αρχιτεκτονικής και στην απώλεια της φυσιολογικής λόρδωσης της ΑΜΣΣ στην καθημερινότητά του. Εδώ δίνεται ιδιαίτερη έμφαση καθώς και ειδικές τεχνικές, μέθοδοι και τρόποι με τους οποίους μπορεί να αντιμετωπιστεί με επιτυχία.

Αυτό που έχει μεγάλη σημασία είναι ο εντοπισμός του ευθειασμού, κατόπιν η κατάταξή του (ανταλγικός, απώλεια λόρδωσης, κυφωτική αναστροφή), καθώς και πόσο καιρό είναι εγκατεστημένος και κατά πόσο μπορεί να αναχαιτιστεί ή και να αναστραφεί.

Οι μέθοδοι τόσο του εντοπισμού όσο και της αντιμετώπισής του είναι απλοί και σύνθετοι, δηλαδή αποτελούνται από απλές απεικονίσεις μέχρι σύγχρονες ηλεκτρονικές μεθόδους όπως MRI, τηλεμετρία, MedX, ανάλογα με το στάδιο και την παθολογία που έχει αναπτυχθεί.

Η αντιμετώπισή του αποτελείται από απλές, σχεδόν απλοϊκές συστάσεις και ασκήσεις, που πιθανόν, λόγω της απλότητάς τους και του μη κόστους τους, αν υποτιμηθούν σίγουρα θα τις «πληρώσουμε» ακριβά κάποια στιγμή.

Αλλά φυσικά με τη βοήθεια των ειδικών και της σύγχρονης τεχνολογίας στην αποκατάσταση, μπορούμε εύκολα και αξιόπιστα να αντιμετωπίσουμε πολλά συμπτώματά του και να επανακτήσουμε την ορθή και σωστή στάση. που εν τέλει ίσως αποτελέσει και τη νέα στάση ζωής μας, κρατώντας ψηλά το κεφάλι παρά τις «επιταγές» των καιρών που το θέλει «σκυμμένο», και εμάς σκυθρωπούς.

Εισαγωγή

Η Αυχενική μοίρα: Σπόνδυλοι και μαλακά μόρια

Ως γνωστό, η αυχενική μοίρα ξεκινάει στη βάση της κεφαλής και αποτελείται από 7 σπόνδυλους (Α1-Α7) και 8 ζεύγη νεύρων. Οι σπόνδυλοι της αυχενικής μοίρας είναι μικρότεροι σε μέγεθος

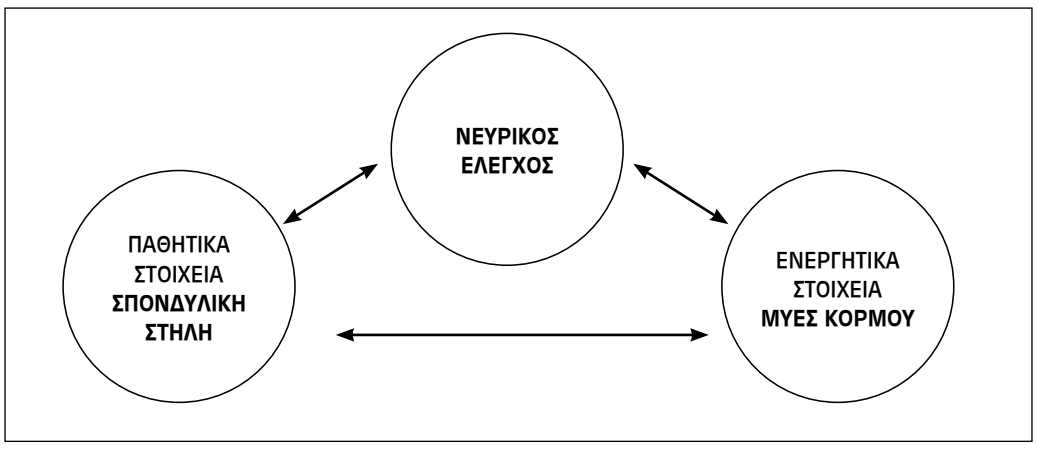

Εικόνα 1. *Το σύστημα σταθεροποίησης της ΣΣ και τα μέρη του: παθητικό, ενεργητικό και νευρικό (από Panjabi, 1992a. "The stabilising system of the spine. Part I. Function, dysfunction, adaptation and enhancement." J Spin Disord, 5(4), σελίδα 384, κατόπιν αδείας).*

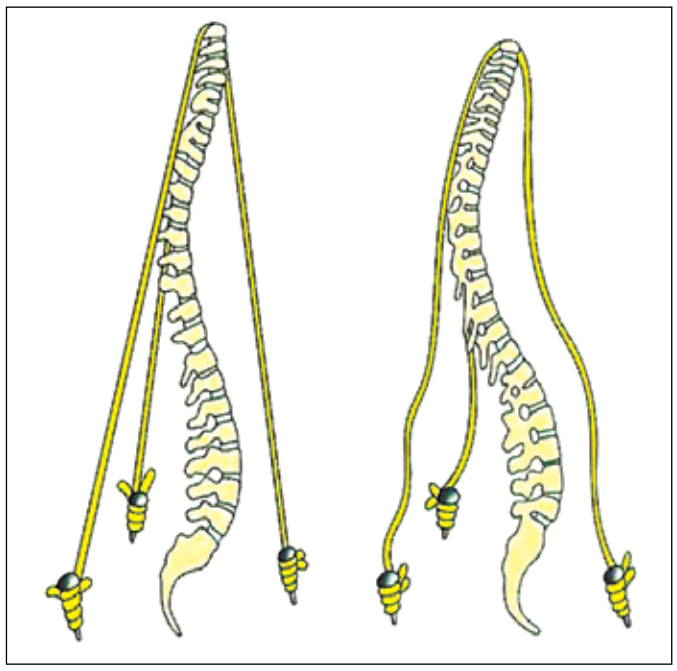

Εικόνα 2. *Οι μύες στηρίζουν την σπονδυλική στήλη όπως τα σύρματα στηρίζουν μια κεραία.*

σε σχέση με αντίστοιχους σε άλλα σημεία της σπονδυλικής στήλης. Ο κύριος σκοπός της αυχενικής μοίρας είναι να προστατεύει το νωτιαίο μυελό, να στηρίζει την κεφαλή και να της επιτρέπει πολλαπλές κινήσεις (όπως στροφή, κάμψη, έκταση, και πλάγια κάμψη).

Ένα πολύπλοκο σύστημα μαλακών μορίων, που αποτελείται από συνδέσμους, τένοντες και μύες, βοηθάει στη στήριξη και σταθεροποίηση της αυχενικής μοίρας. Οι σύνδεσμοι αποτρέπουν κινήσεις πέρα από τα ανατομικά όρια, που πιθανόν να έχουν ως αποτέλεσμα ένα σοβαρό τραύμα. Οι μύες παρέχουν ισορροπία στη σπονδυλική στήλη και προκαλούν κίνηση.

Οι οστικές δομές επηρεάζονται από τη λειτουργία των ανωτέρω στοιχείων. Όπως είναι γνωστό, τα οστά είναι παθητικές δομές ,ενώ οι μύες και τα μαλακά μόρια ενεργητικές. Άρα, τα μαλακά μόρια θα έχουν επιρροή στη θέση, στάση, και κίνηση των οστών, μέσω του νευρικού ελέγχου (motor control) (εικόνες 1 και 2).

Αυχενικά Νεύρα

Τα αυχενικά νεύρα (Α1-Α8) νευρώνουν μεταξύ άλλων μέρος της κεφαλής, τα άνω άκρα, το ανώτερο τμήμα του θώρακα, τους μύες του τραχήλου (λαιμού), αλλά και τους αυχενικούς μύες. Σε γενικές γραμμές τα αυχενικά νεύρα νευρώνουν:

Α1: Κεφαλή και τράχηλος
Α2: Κεφαλή και τράχηλος
Α3: Διάφραγμα
Α4: Μύες άνω άκρων (δικέφαλος, τρικέφαλος, κ.λπ.)
Α5: Εκτατικοί του καρπού
Α6: Εκτατικοί του καρπού
Α7: Τρικέφαλος
Α8: Παλάμη-δάκτυλα

Τα νεύρα που εκφύονται από τις νωτιαίες ρίζες καταλαμβάνουν το 80% του σπονδυλικού τρήματος. Άρα μένει πολύ λίγος χώρος που σε περίπτωση οστεοφύτων ή κοίλης μεσοσπονδύλιου δίσκου μειώνεται πάρα πολύ, γεγονός που τον καθιστά ευάλωτο.

Επίσης, τα αυχενικά νεύρα σχηματίζουν το αυχενικό πλέγμα. Το αυχενικό πλέγμα έχει αισθητικούς, κινητικούς, και αναστομωτικούς κλάδους.

Α. Στους αισθητικούς κλάδους περιλαμβάνονται τα:

- Υποκλείδια νεύρα
- Μεγάλα νεύρα του αυτιού
- Μικρά ινιακά νεύρα
- Υποδερμάτια νεύρα του τραχήλου

Β. Στους κινητικούς κλάδους περιλαμβάνονται τα:

- Φρενικό νεύρο (διάφραγμα)
- Αυχενική αγκύλη

Γ. Οι αναστομωτικοί κλάδοι είναι συνδεδεμένοι με τις παρακάτω εγκεφαλικές συζυγίες:

- Υπογλώσσιο νεύρο
- Παραπληρωματικό νεύρο
- Γλωσσοφαρυγγικό νεύρο

Στο αυχενικό πλέγμα ανήκει και το βραχιόνιο πλέγμα το οποίο περιλαμβάνει:

- Μυοδερματικό νεύρο
- Μέσο νεύρο
- Ωλένιο Νεύρο
- Κερκιδικό νεύρο
- Μασχαλιαίο νεύρο
- Εσωδερματικό νεύρο του πήχη
- Εσωδερματικό νεύρο του βραχίονα

Η εμβιομηχανική της αυχενικής μοίρας

Η κατανόηση της εμβιομηχανικής της σπονδυλικής στήλης είναι απαραίτητη για την αντίληψη και αντιμετώπιση ενός τραύματος στη σπονδυλική στήλη. «Εμβιομηχανική» είναι μια επιστήμη που εφαρμόζει νόμους της φυσικής και της μηχανικής σε βιολογικά στοιχεία όπως οι μύες, οι σύνδεσμοι, οι αρθρώσεις, και πολλά άλλα παρόμοια όργανα. Είναι η επιστημονική ειδικότητα που ασχολείται με την εφαρμογή μέσων και μεθόδων της μηχανικής-μηχανολογίας και της τεχνολογίας στη μελέτη, την κατανόηση, τη θεραπεία και την αποκατάσταση του μυοσκελετικού συστήματος. Επί πλέον, μια αλλαγή στην εμβιομηχανική της σπονδυλικής στήλης μπορεί να προκαλέσει επιπλοκές και να επηρεάσει άλλα ανατομικά στοιχεία όπως το νωτιαίο μυελό, τα νωτιαία νεύρα, και σημαντικές αρτηρίες.

Η σπονδυλική στήλη αποτελείται από 3 κινητικά κυρτώματα («καμπύλες»): λόρδωση στην αυχενική και οσφυϊκή μοίρα, και κύφωση στη θωρακική μοίρα (εικόνα 3).

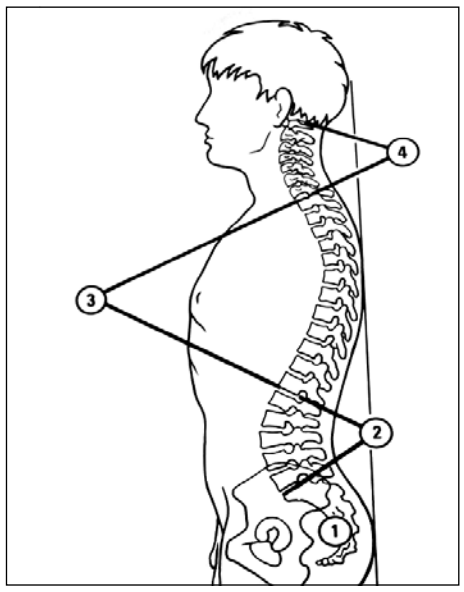

Εικόνα 3. *Κυρτώματα της Σπονδυλικής Στήλης.*

Αν τα κυρτώματα της σπονδυλικής στήλης εξαλειφθούν, τότε υποχωρεί ο μηχανισμός αντοχής στα κάθετα και καμπτικά φορτία βάσει του μαθηματικού τύπου (IA Kapanji) (εικόνα 4):

$$R = N^2 + 1$$

(R = Αντίσταση,
N = Αριθμός καμπυλοτήτων)

Άρα, η αντίσταση/αντοχή στα κάθετα φορτία για τη σπονδυλική στήλη (3 κυρτώματα) είναι συνήθως $3^2 + 1 = 10$. Εάν χάσουμε την λόρδωση στην αυχενική μοίρα το αποτέλεσμα είναι $2^2 + 1 = 5$. Δηλαδή η αντοχή της σπονδυλικής στήλης μειώνεται κατά 50%!

Η εμβιομηχανική της αυχενικής μοίρας την καθιστά ικανή να αντέχει τα κάθετα και καμπτικά φορτία, αντιστεκόμενη στη δύναμη της βαρύτητας, καθώς και στην αλλαγή της φυσιολογικής στάσης και θέσης.

Το εύρος κίνησης της αυχενικής μοίρας είναι περίπου στις 80-90˚ σε κάμψη, 70˚ σε έκταση, και μέχρι 90˚ σε στροφή. Παρόλα αυτά η κίνηση της αυχενικής μοίρας είναι πολύπλοκη, γιατί μία καθαρή κίνηση δεν υφίσταται μεταξύ μίας κινητικής μονάδας σπονδυλικών αρθρώσεων, διότι συνήθως υπάρχει ένας συνδυασμός κινήσεων.

Φυσιολογική εμβιομηχανική άνω αυχενικής μοίρας (Α1, Α2)

Ο πρώτος αυχενικός σπόνδυλος, ο άτλαντας (Α1), έχει αναφερθεί ως μία κοιλότητα, γιατί στη σύνδεση με το κρανίο δημιουργεί μία αντίστοιχη υποδοχή για να στηρίξει την κεφαλή. Φυσιολογική κινητικότητα από την κάμψη έως την έκταση της άρθρωσης αυτής (Α1-κεφαλή) κυμαίνεται μεταξύ 15˚με 20˚. Στροφή και πλάγια κάμψη δεν είναι εφικτές σε αυτό το επίπεδο λόγω της διαμόρφωσης της άρθρωσης μεταξύ του άτλαντα και της κεφαλής.

Το βάρος της κεφαλής μεταφέρεται από τον άτλαντα στην υπόλοιπη αυχενική μοίρα μέσω των πλαγίων ατλαντο-αξονικών αρθρώσεων του Α2 σπόνδυλου, δηλαδή του άξονα. Ο άτλαντας αρθρώνεται με τους κονδύλους του ινιακού οστού και με τις άνω αρθρικές επιφάνειες του δευτέρου αυχενικού όπως επίσης με την οδοντοειδή απόφυση του άξονα. Η οδοντοειδής απόφυση επιτρέπει στον άτλαντα να περιστρέφεται δεξιά και αριστερά (μαζί με την κεφαλή). Οι φυσιολογικές τιμές στροφής του Α1 στον Α2 είναι 50˚ ανά πλευρά, παρόλο που έχουν μετρηθεί στις 32˚ σε πτώματα, στις 75.2˚ σε ακτινογραφικές αξιολογήσεις, και στις 43˚ με τη βοήθεια αξονικού τομογράφου (Dvorak et al, Roche CJ et al). Είναι σημαντικό να αναφερθεί ότι έρευνες δείχνουν ότι μαζί με τη στροφή του άτλαντα επί του άξονα γίνεται παράλληλα και έκταση και πλάγια κάμψη του Α1 προς την ίδια κατεύθυνση.

Επίσης, όσον αφορά στην άνω αυχενική μοίρα και συγκεκριμένα τον άτλαντα, είναι αξιοσημείωτο το ότι κατά τη διάρκεια κίνησης της αυχενικής μοίρας (Α2-Α7) ο άτλαντας προσαρμόζεται για να φέρει την κεφαλή σε σημείο που να ισορροπεί τα κάθετα και καμπτικά φορτία του κρανίου επί της σπονδυλικής στήλης. Για παράδειγμα, όταν η αυχενική μοίρα κινείται σε κάμψη, ο άτλαντας κινείται σε έκταση για να ισορροπήσει τα κάθετα φορτία τα οποία έχουν μετακινηθεί πιο μπροστά λόγω της κάμψης της αυχενικής μοίρας. Το αντίθετο συμβαίνει κατά τη διάρκεια έκτασης της αυχενικής μοίρας.

Δυσλειτουργίες λόγω αλλαγής της εμβιομηχανικής στην άνω αυχενική μοίρα

- Οι αυχενικοί μύες και σύνδεσμοι μπορούν να ερεθίσουν νεύρα, τα οποία περνάνε είτε από μέσα, είτε πολύ κοντά σε αυτά τα μαλακά μόρια (π.χ. όταν ο πρόσθιος και μέσος σκαληνός πιέζουν το βραχιόνιο πλέγμα ή το φρενικό νεύρο).
- Ερεθισμός του γλωσσοφαρυγγικού νεύρου (IX), του παραπληρωματικού νεύρου (XI), του πνευμονογαστρικού νεύρου (X), και του υπογλώσσιου νεύρου (XII), όπως και των καρωτίδων και σπονδυλικών αρτηριών. Τραύματα στα παραπάνω νεύρα ή αγγεία μπορούν να σημειωθούν στην έξοδό τους από το τρήμα του κρανίου.
- Η σπονδυλική αρτηρία περνά μέσα από τα τρήματα των αυχενικών σπονδύλων (Α6-Α1) και μπορεί να επηρεαστεί κατά τη διάρκεια στροφής της άνω αυχενικής μοίρας. Ο ερεθισμός της σπονδυλικής αρτηρίας μπορεί να προκαλέσει αιφνίδιες και συγκοπτικές - λόγω της διαταραχής ή μείωσης της ροής του αίματος- ολιγόλεπτες κρίσεις, που χαρακτηρίζονται από αυχενογενή κεφαλαλγία, λιποθυμία, ναυτία, εφίδρωση, νευρολογικές εκπτώσεις από τα ημισφαίρια του εγκεφάλου, κ.ά. (Barton and Margolis).
- Σπασμός στον οπίσθιο ορθό κεφαλικό μυ (rectus capitus posterior minor) λόγω αλλαγής της εμβιομηχανικής θα επηρεάσει τη σκληρή μήνιγγα, όπως δείχνουν οι τελευταίες έρευνες (Hack GD et al, Nash L et al, Humphreys BK et al). Όποια επιρροή στη σκληρή μήνιγγα θα έχει ως αποτέλεσμα να διαταραχθεί και να επηρεασθεί ο νωτιαίος μυελός (εικόνα 5).
- Η πίεση του μεσοσπονδύλιου δίσκου, στην περίπτωση οπίσθιας προβολής του, πιέζει τον οπίσθιο επιμήκη σύνδεσμο, ο οποίος είναι υψηλής αισθητικότητας και δίνει δυνατό πόνο σε συνδυασμό με δυσκαμψία και συσπάσεις των μυών σε όλη την αυχενική μοίρα. Θεωρείται δε το πρώτο «alarm» για την εμφάνιση της ΚΜΔ (εικόνα 6).

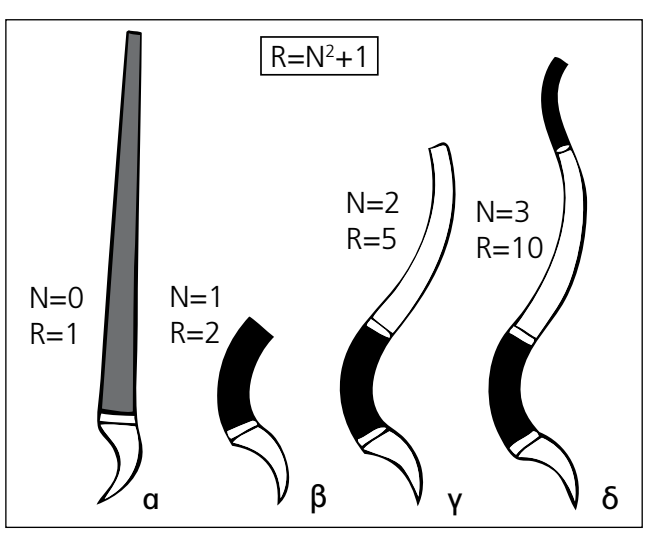

Εικόνα 4. *Αν οι καμπύλες της Σπονδυλικής Στήλης εξαλειφθούν, τότε υποχωρεί ο μηχανισμός αντοχής στα κάθετα και καμπτικά φορτία βάσει του μαθηματικού τύπου:*
$R = N^2 + 1$
(R = Αντίσταση, N = Αριθμός καμπυλοτήτων)
(ref. Kapanji).

Φυσιολογική εμβιομηχανική κάτω αυχενικής μοίρας (Α3-7)

Μετά από τον Α2, οι σπόνδυλοι είναι πιο τυπικοί στη μορφολογία τους. Οι σπόνδυλοι

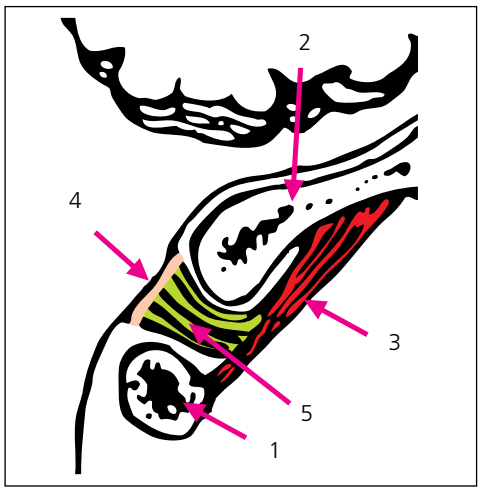

Εικόνα 5. *Ένδειξη μυο-μηνιγγιτικής γέφυρας: 1. άτλας, 2. κρανίο, 3. οπίσθιος ορθό κεφαλικό μυς, 4. σκληρή μήνιγγα, 5. μυο-μηνιγγιτική γέφυρα. (Hack GD et al).*

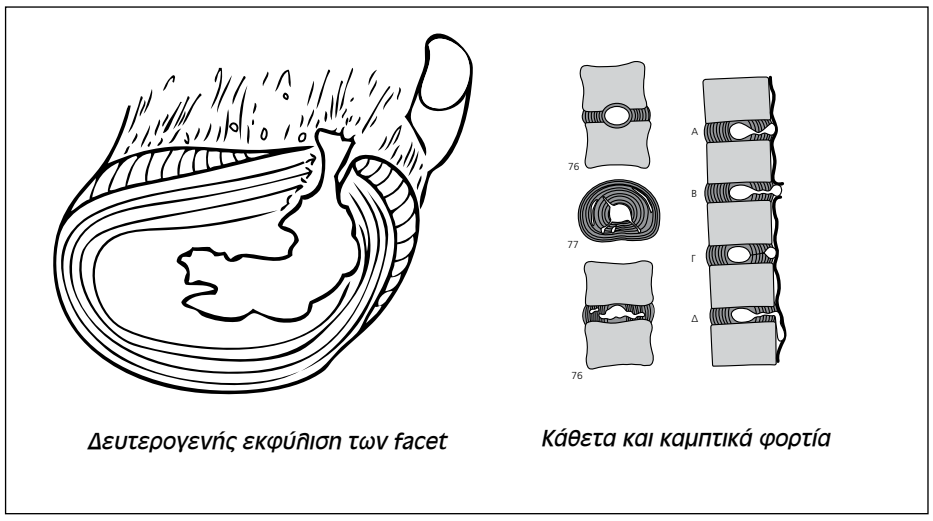

Εικόνα 6. *Εκφύλιση μεσοσπονδύλιου δίσκου, από το κέντρο στην περιφέρεια.*

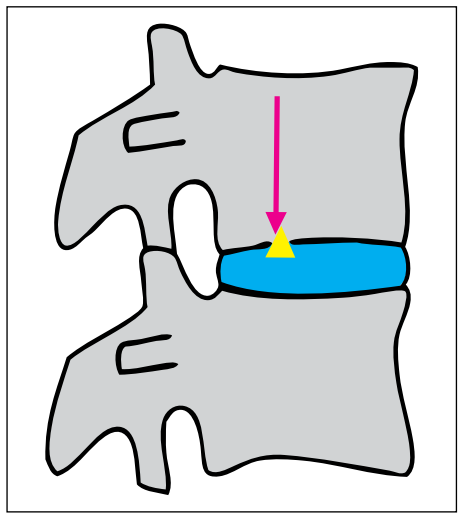

Εικόνα 7. *Στιγμιαίο Επίκεντρο Περιστροφής.*

αυτοί, δηλαδή Α3-Α7, μοιάζουν και έχουν κοινά χαρακτηριστικά. Όσον αφορά στην κίνηση της κάτω αυχενικής μοίρας, αυτή κινείται σε κάμψη και στροφή αλλά όχι προς πλάγια κάμψη. Η πλάγια κάμψη είναι εφικτή μόνο όταν συνδυασθεί με στροφή προς την ίδια κατεύθυνση (π.χ. δεξιά πλάγια κάμψη με δεξιά στροφή).

Παρακολουθώντας την κάμψη και έκταση όλης της αυχενικής μοίρας συνήθως παραμελούμε τις μεμονωμένες κινήσεις που πραγματοποιούνται σε κάθε σπονδυλική άρθρωση. Υπάρχει διαφορά τόσο τροπικά όσο και ποσοτικά στην κίνηση κάθε σπονδυλικής άρθρωσης κατά τη διάρκεια της κάμψης ή της έκτασης όλης της αυχενικής μοίρας. Άρα θα ήταν πιο σωστό να μελετήσουμε την εμβιομηχανική της αυχενικής μοίρας αναλυτικότερα. Η έκταση της αυχενικής μοίρας ξεκινάει με τους κατώτερους σπόνδυλους (Α4-Α7) και συνεχίζεται από την άνω αυχενική μοίρα (Α2), ενώ ο Α3 δεν έχει συγκεκριμένη κίνηση. Η καμπτική κίνηση έχει ως εξής: ξεκινά με κατώτερους σπόνδυλους (Α4-Α7), συνεχίζεται με Α2 και Α3, και τελειώνει με Α3 και Α4. Εδώ είναι αξιοσημείωτο ότι για κάποια στιγμή κατά τη διάρκεια της κάμψης, οι σπόνδυλοι Α1, Α2, Α6 και Α7 κινούνται αντίθετα σε σχέση με την υπόλοιπη αυχενική μοίρα, δηλαδή σε έκταση! Αυτό οφείλεται στο στιγμιαίο επίκεντρο περιστροφής (instantaneous centre of rotation – ICR) (Schneider)

Στιγμιαίο Επίκεντρο Περιστροφής (ΣΕΠ)

- Πρωτοαναφέρθηκε από τους Bogduk, Amevo, και Pearcy (1995).
- Είναι το σημείο γύρω από το οποίο κινείται ένας σπόνδυλος ανά πάσα στιγμή.
- Το σημείο αυτό βρίσκεται κοντά στην κάτω επιφάνεια του σώματος του σπονδύλου προς το πίσω μέρος του μεσοσπονδύλιου δίσκου (εικόνα 7).
- Όταν τα καμπτικά φορτία είναι μπροστά από το ΣΕΠ ενός σπονδύλου, ο σπόνδυλος θα κινηθεί προς την ίδια κατεύθυνση (δηλαδή σε κάμψη). Εάν τα καμπτικά φορτία είναι πίσω από το ΣΕΠ τότε ο σπόνδυλος θα κινηθεί προς την αντίθετη κατεύθυνση (δηλαδή σε έκταση).
- Η ιδέα του ΣΕΠ χρησιμοποιείται για να εξηγήσει την εμβιομηχανική αλλαγή που συμβαίνει στην αυχενική μοίρα, όπως είναι αυτή του ευθειασμού, μετά από τραύμα κ.λπ.

"Ευθειασμός" αυχενικής μοίρας σπονδυλικής στήλης

Απώλεια της λόρδωσης, ΕΥΘΕΙΑΣΜΟΣ, και κύφωση είναι οι διάφορες διατυπώσεις-ορισμοί που περιγράφουν την κατάσταση της αυχενικής μοίρας της σπονδυλικής στήλης όταν η φυσιολογική λόρδωση έχει ελαττωθεί, εξαφανιστεί, και τέλος αν έχει αναστραφεί.

Συνήθως είναι αποτέλεσμα κακής στάσης ενός ατόμου ή τραυματισμού της αυχενικής μοίρας. Η κακή στάση ξεκινά από την παιδική ηλικία και οφείλεται σε συνήθειες όπως ευρεία χρήση ηλεκτρονικού υπολογιστή, και εν γένει καθιστικός τρόπο ζωής (τηλεόραση, ηλεκτρονικά παιχνίδια, κ.λπ.) και έλλειψη άσκησης. Όσον αφορά τραύματα στην αυχενική μοίρα, όπως για παράδειγμα μετά από ένα αυτοκινητιστικό ατύχημα (τραύμα τύπου whiplash-hyperflexion/hyperextension injury) ή έπειτα από άλλο τραυματισμό, το αποτέλεσμα σε αυτές τις περιπτώσεις είναι ευθειασμός λόγω αντιαλγικής στάσης (εικόνα 8).

Άλλες αιτίες για τον ευθειασμό της αυχενικής μοίρας είναι δισκοπάθειες, κληρονομικές παθήσεις και μόλυνση των οστών. Στις μεγαλύτερες ηλικίες ο ευθειασμός μπορεί να προκληθεί από παθήσεις όπως οστεοπόρωση, κατάγματα σπονδυλικής στήλης, και χειρουργικές επεμβάσεις.

Έρευνες έχουν δείξει ότι ο πέμπτος αυχενικός σπόνδυλος (Α5) είναι αυτός που είναι υπεύθυνος για τον ευθειασμό της αυχενικής μοίρας έπειτα από τραυματισμό ή κακή στάση (Opper, Panjabi & White). Αυτό γιατί ο πέμπτος σπόνδυλος κινείται σε δύο κατευθύνσεις ταυτόχρονα: α) κάμψη-έκταση, και β) ολίσθηση.

Όταν η αυχενική μοίρα κινηθεί σε κάμψη, ο Α5 κινείται σε έκταση και οπίσθια ολίσθηση. Αντίστοιχα, όταν η αυχενική μοίρα κινείται σε έκταση, ο Α5 κινείται σε κάμψη και πρόσθια ολίσθηση. Αυτές οι κινήσεις έχουν ως αποτέλεσμα να δημιουργούνται μεγάλα φορτία με επίκεντρο το Α5, να τραυματίζονται πολύ πιο εύκολα και πιο συχνά, όπως δείχνουν οι έρευνες, τα facets των Α4, Α5, και Α6, ο οπίσθιος επιμήκης σύνδεσμος μεταξύ Α4-Α6, και να γίνεται εκφύλιση των μεσοσπονδύλιων δίσκων σε αυτό το τμήμα της αυχενικής μοίρας. Άλλωστε, όλα τα πειράματα αλλά και οι εκτιμήσεις δείχνουν ότι ο Α5 είναι το σημείο θραύσης (break point) και το σημείο στο οποίο οφείλεται η λορδωτική στάση της αυχενικής μοίρας. Επίσης, είναι το σημείο που απορροφά τους κραδασμούς στην αυχενική μοίρα και είναι συνήθως ο σπόνδυλος όπου εκτονώνονται τα εκρηκτικά και συμπιεστικά κατάγματα.

Όλα αυτά μετακινούν τα καμπτικά φορτία πιο μπροστά με αποτέλεσμα και η κεφαλή να μετακινηθεί πιο μπροστά. Το τελικό αποτέλεσμα είναι αυτό που εμφανίζεται και στις εικόνες 11 και 12 (δεξιά ακτινογραφία): ευθειασμός της αυχενικής μοίρας.

Όπως αναφέρθηκε και νωρίτερα, εφόσον υπάρχει φυσιολογική λόρδωση, η κατώτερη αυχενική μοίρα στηρίζει και αντέχει την άρση του βάρους της κεφαλής. Για κάθε ίντσα (περίπου 2.2 εκατοστά) πρόσθιας μετακίνησης της κεφαλής, διπλασιάζονται και τριπλασιάζονται τα συμπιεστικά φορτία, που στην ουσία υποχρεώνουν την κατώτερη αυχενική μοίρα να δέχεται μεγαλύτερα φορτία από αυτά που αντέχει, δηλαδή 2 ή 3 φορές το βάρος της κεφαλής (εικόνα 9).

Κλινικά χαρακτηριστικά ευθειασμού

- Ο ευθειασμός δε δίνει συμπτώματα πόνου από την αρχή. Γι' αυτό και θεωρείται ως μία «ύπουλη» μεταβολή της αρχιτεκτονικής της σπονδυλικής στήλης (Grob et al, 2007).
- Μπορεί να δώσει δυσκαμψία και περιορισμό της κινητικότητας, ιδίως στην έκταση και στροφή.
- Στην ψηλάφηση των μυών εμφανίζονται επώδυνα trigger points.
- Συχνές εμφανίσεις «ραιβόκρανου» λόγω της τάσης των μυών.
- Μυικός σπασμός των μυών της αυχενικής μοίρας, και κυρίως των σκαληνών, του στερνοκλειδομαστοειδή κ.ά.
- "Trapezius sign": κλινικά θεωρείται ως ένα σημείο που εμφανίζεται πολύ συχνά στον ευθειασμό και κυρίως στην κυφωτική αναστροφή της αυχενικής μοίρας. Έχει παρατηρηθεί ότι 8 στους 10 που παρουσιάζουν «trapezius sign» έχουν ήδη εγκατεστημένο ευθειασμό.

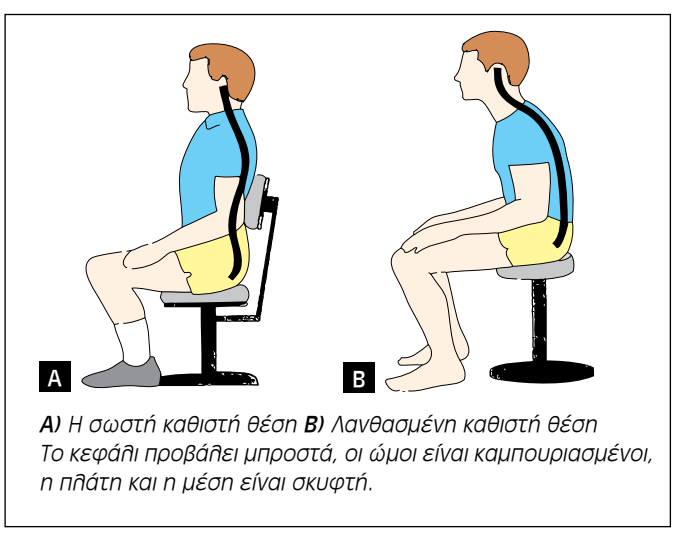

Α) *Η σωστή καθιστή θέση* ***Β)*** *Λανθασμένη καθιστή θέση Το κεφάλι προβάλει μπροστά, οι ώμοι είναι καμπουριασμένοι, η πλάτη και η μέση είναι σκυφτή.*

Κάκωση αυχένα από απότομη κίνηση σα μαστίγιο.

Εικόνα 8. *Κακή στάση και Τραυματισμός τύπου Whiplash.*

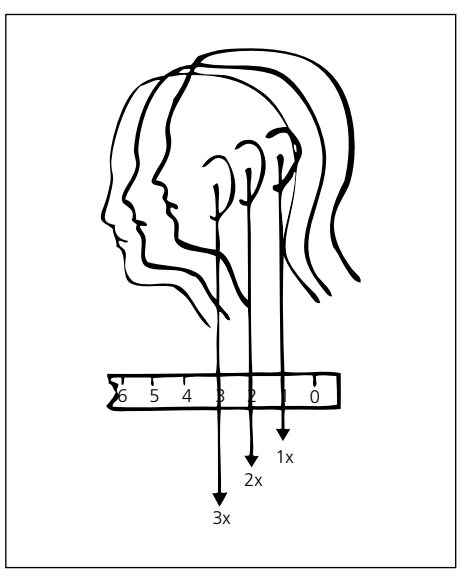

Εικόνα 9. *Με την πρόσθια μετακίνηση της κεφαλής, η κατώτερη αυχενική μοίρα δέχεται μεγαλύτερα φορτία από ότι αντέχει.*

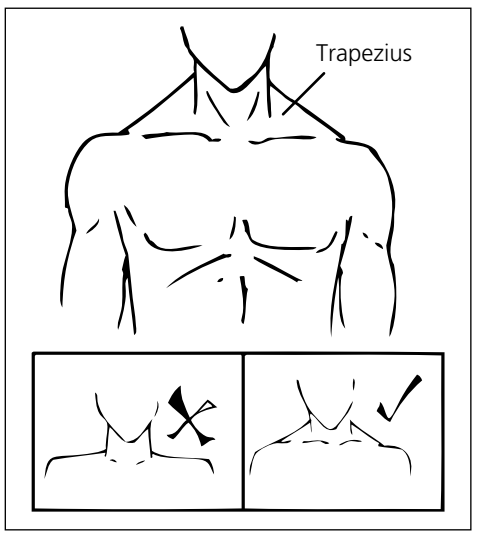

Εικόνα 10. *Trapezius sign.*

Εικόνα 11. *Μαγνητική Τομογραφία (MRI) όπου δείχνει την αλληλουχία δημιουργίας ευθειασμού.*

Ο τραπεζοειδής είναι σε έντονη σύσπαση και προκαλεί ανύψωση της ωμοπλάτης και έσω στροφή της γληνοβραχιόνιας άρθρωσης (εικόνα 10).

Επιπτώσεις ευθειασμού

Εκφύλιση ΜΔ → Σύνδρομο Facet → Προβολή ΜΔ → Πίεση Νωτιαίων Ριζών/ Σωλήνα/Μυελού

Εργαστηριακός εντοπισμός ευθειασμού

1. Ακτινογραφία-Μαγνητική (MRI) και Αξονική (CT) Τομογραφία
2. Τηλεμετρία (Spinal Mouse)
3. Εργομετρικά-ηλεκτρονικά μηχανήματα (MedX)

Ακτινογραφία-μαγνητική τομογραφία

Η ακτινολογική αξιολόγηση είναι ένας πολύ απλός τρόπος να εντοπιστεί εάν όντως υπάρχει ευθειασμός της αυχενικής μοίρας (εικόνες 11 και 12). Η ακτινογραφία και η μαγνητική τομογραφία μπορούν να εντοπίσουν:

- εκφύλιση μεσοσπονδύλιου δίσκου
- στένωση μεσοσπονδύλιου δίσκου
- στένωση σπονδυλικού σωλήνα
- την παρουσία αρθρίτιδας και άλλων εκδηλώσεων.

Είναι σημαντικό να λάβουμε υπόψη ότι η ακτινογραφία, ή το MRI, ή το CT συνήθως λαμβάνονται σε ύπτια θέση. Η πλέον αξιόπιστη όμως αξιολόγηση είναι σε όρθια στάση όπου πραγματικά φαίνεται πώς τα φορτία της βαρύτητας και της κεφαλής επηρεάζουν την αρχιτεκτονική της ΑΜΣΣ και της υπόλοιπης Σ.Σ. Άρα, η ακτινογραφία είναι ο ευκολότερος τρόπος και είναι εφικτό να ζητηθεί να γίνει σε όρθια θέση για την ανίχνευση του ευθειασμού, μέχρις ότου τεθούν και στη διάθεση των ακτινολογικών εργαστηρίων οι λειτουργικοί τομογράφοι.

Ένας άλλος τρόπος εντοπισμού για πιθανό ευθειασμό στη σπονδυλική στήλη είναι η τηλεμετρία-spinal mouse, ή άλλες μέθοδοι σάρωσης (scanning) της Σπονδυλικής Στήλης.

Τηλεμετρία

Η τηλεμετρία είναι μια νέα μέθοδος μέτρησης, αξιολόγησης και απεικόνισης της κινητικότητας και της μορφολογίας της Σπονδυλικής Στήλης και των αρθρώσεων (εικόνες 13,14).

Ετυμολογικά η ίδια η λέξη καθορίζει τον τρόπο που εφαρμόζεται, δηλαδή μέτρηση από μακριά (τηλε- μετρώ), μέσω ενός ειδικού σαρωτή-ποντικιού που καταγράφει τη στάση και την κίνηση της κεφαλής και της Σ.Σ., και το σημαντικότερο στη νέα αυτή μέθοδο είναι ότι δεν έχει ραδιενεργό ή άλλη ιονίζουσα ακτινοβολία.

- Αποτελεί ένα βασικό σημείο αξιολόγησης, τόσο για τον ειδικό γιατρό, όσο και για το φυσικοθεραπευτή, ο οποίος μπορεί να σχεδιάσει τη θεραπευτική του αγωγή.
- Μπορούμε να διαγνώσουμε μορφολογικές παθήσεις όπως σκολίωση, κύφωση, λόρδωση και ευθειασμό της Σ.Σ.
- Επιμέρους μέτρηση της κινητικότητας των σπονδύλων ποιοτικά και ποσοτικά, συγκεκριμένα και γενικά.

Εργομετρικά-ηλεκτρονικά μηχανήματα τύπου Med

Τα μηχανήματα τύπου της αυχενικής μοίρας Σπονδυλικής Στήλης χρησιμοποιούνται για τον έλεγχο της δύναμης, της αντοχής, και της κινητικότητας της Αυχενικής Μοίρας (εικόνα 15).

Τρόποι αντιμετώπισης

Εργονομία

Η εκμάθηση σωστής στάσης κατά τη διάρκεια χρήσης ηλεκτρονικού υπολογιστή, εργασίας, και άλλων καθημερινών δραστηριοτήτων όπως παρακολούθηση τηλεόρασης, οδήγηση, ύπνος, περπάτημα, αθλητικές δραστηριότητες, κάθισμα, και οτιδήποτε άλλο αφορά τη στάση και την κίνηση στο χώρο εργασίας, σπιτιού, και ελεύθερου χρόνου (εικόνα 16).

Διόρθωση στάσης

Είναι σημαντική η επίδειξη αυτής της εικόνας (εικόνα 17), όπου ο ασθενής αντιλαμβάνεται την αλλαγή της στάσης του σώματός του και των εμβιομηχανικών αλλαγών των φορτίων και των ροπών σε όλη την κινητική του αλυσίδα.

Εκμάθηση σωστής αναπνοής

Μέσω της σωστής αναπνοής αυξάνεται το διάφραγμα, εκτείνεται η θωρακική μοίρα, και βελτιώνεται το κύρτωμα της αυχενικής μοίρας (εικόνα 18).

Ειδικές εκτατικές ασκήσεις

Μια σειρά ασκήσεων που έχουν ως στόχο την επανάκτηση της εκτατικότητας και της λορδωτικής θέσης της αυχενικής μοίρας. Σε αυτές εκπαιδεύεται ο ασθενής με στόχο να τις εκτελεί μόνος του εφόσον τις έχει μάθει σωστά από το θεραπευτή του (εικόνα 19).

Σταθεροποιητικές ασκήσεις

Ειδικές ασκήσεις ισομετρικές ή ισοτονικές, που γίνονται είτε με τη βοήθεια του θεραπευτή είτε εκπαιδευόμενος μόνος του ο ασθενής (εικόνα 20). Στόχος τους είναι η σταθεροποίηση και η ενδυνάμωση των μυών της αυχενικής μοίρας.

Οριζόντιο βλέμμα

Το οριζόντιο βλέμμα διορθώνει συνολικά τη στάση της σπονδυλικής στήλης και μειώνει τον ευθειασμό της αυχενικής μοίρας της Σ.Σ (εικόνα 21). Είναι σημαντική η επανεκπαίδευση μέσω διαφόρων τρόπων (σημάδια στον τοίχο, καθρέπτες, στο computer, κ.ά.).

Ψυχο-κοινωνικοί παράγοντες

Οι παράγοντες αυτοί παίζουν πολύ σημαντικό ρόλο στη συνολική στάση του σώματος και αυτοί αφορούν στο κοινωνικο-εργασιακό περιβάλλον,

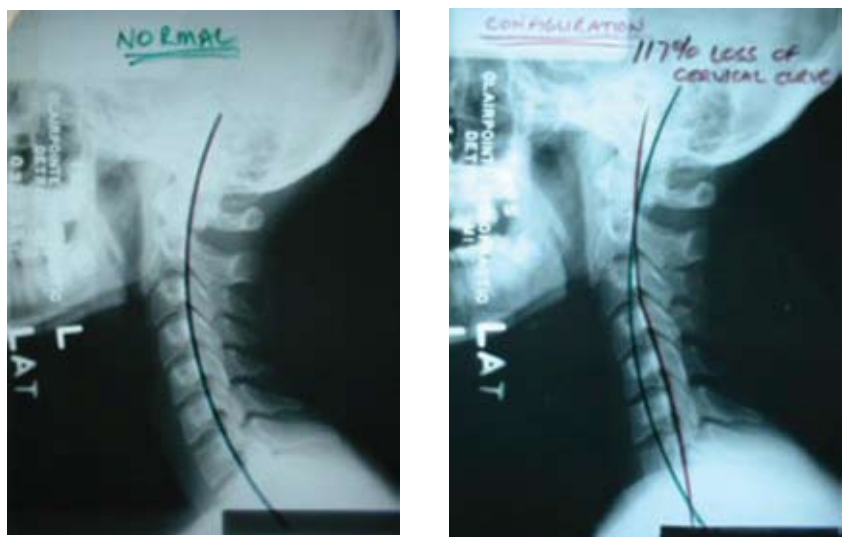

Εικόνα 12. *Αριστερά → Φυσιολογική λόρδωση της αυχενικής μοίρας*
Δεξιά → Ευθειασμός αυχενικής μοίρας

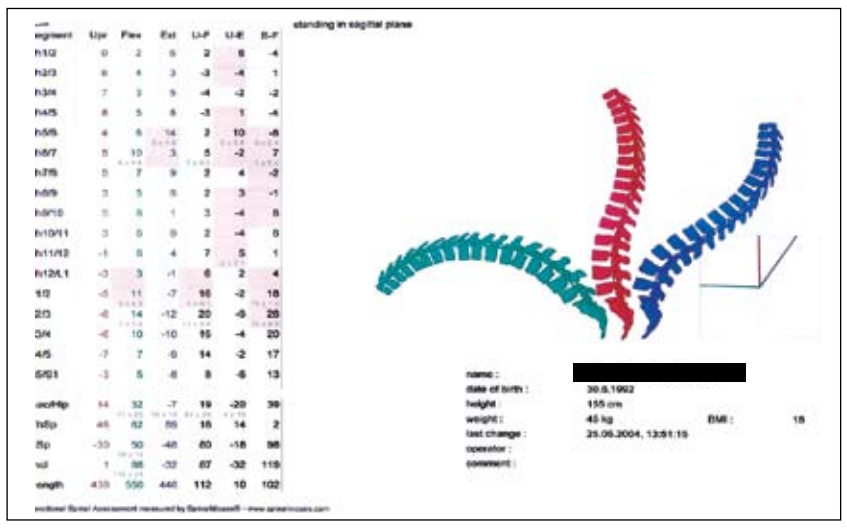

Εικόνα 13. *Μέτρηση κινητικότητας της Σπονδυλικής Στήλης με τη μέθοδο της Τηλεμετρίας.*

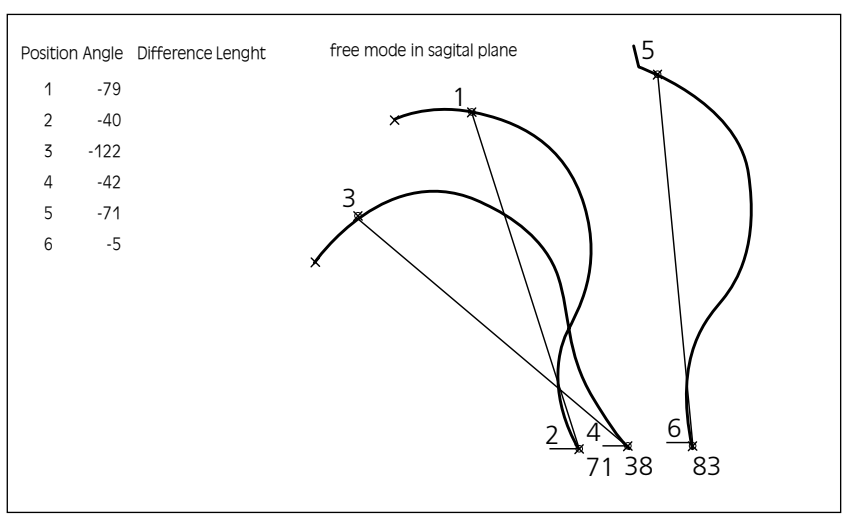

Εικόνα 14. *Τηλεμετρία. Μέτρηση αυχενικής μοίρας σε όρθια θέση (κάμψη και έκταση).*

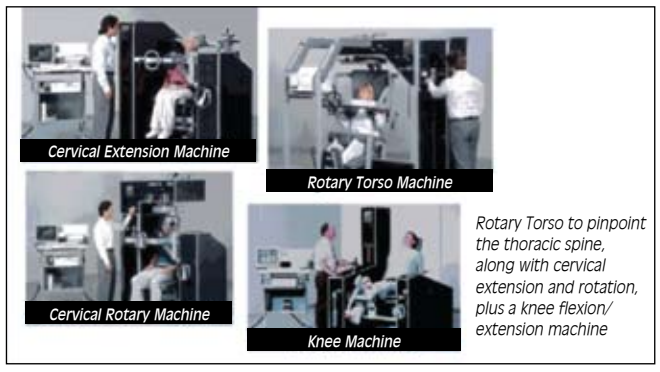

Εικόνα 15. *Εργομετρικά - ηλεκτρονικά μηχανήματα τύπου Medx για την καταγραφή της δύναμης, αντοχής, και κινητικότητας της Αυχενικής Μοίρας και ης υπόλοιπης Σ.Σ.*

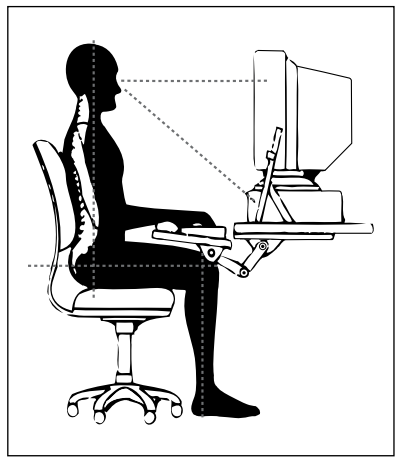

Εικόνα 16. *Σωστή στάση δουλεύοντας στο computer*

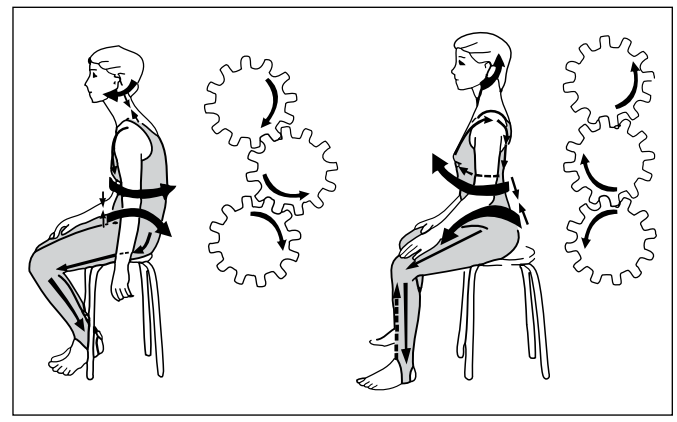

Εικόνα 17. *Σχήμα Brügger.*

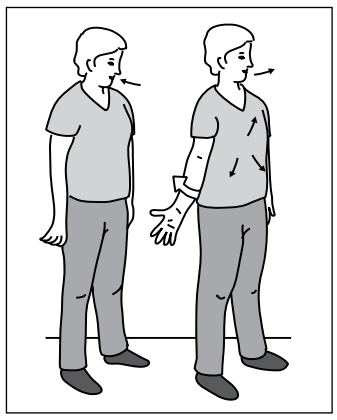

Εικόνα 18. *Εκμάθηση σωστής αναπνοής.*



Εικόνα 19. *Εκτατικές ασκήσεις.*

Εικόνα 20. *Σταθεροποιητικές ασκήσεις.*

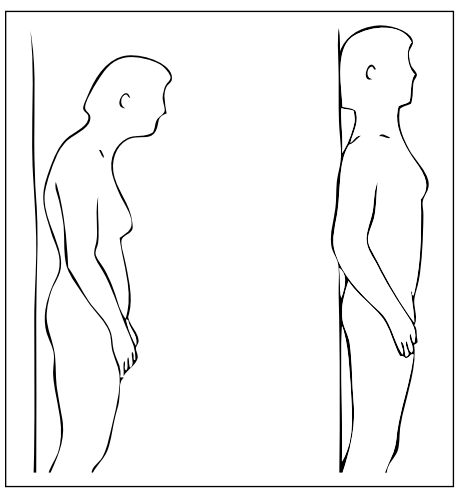

Εικόνα 21. *Οριζόντιο βλέμμα.*

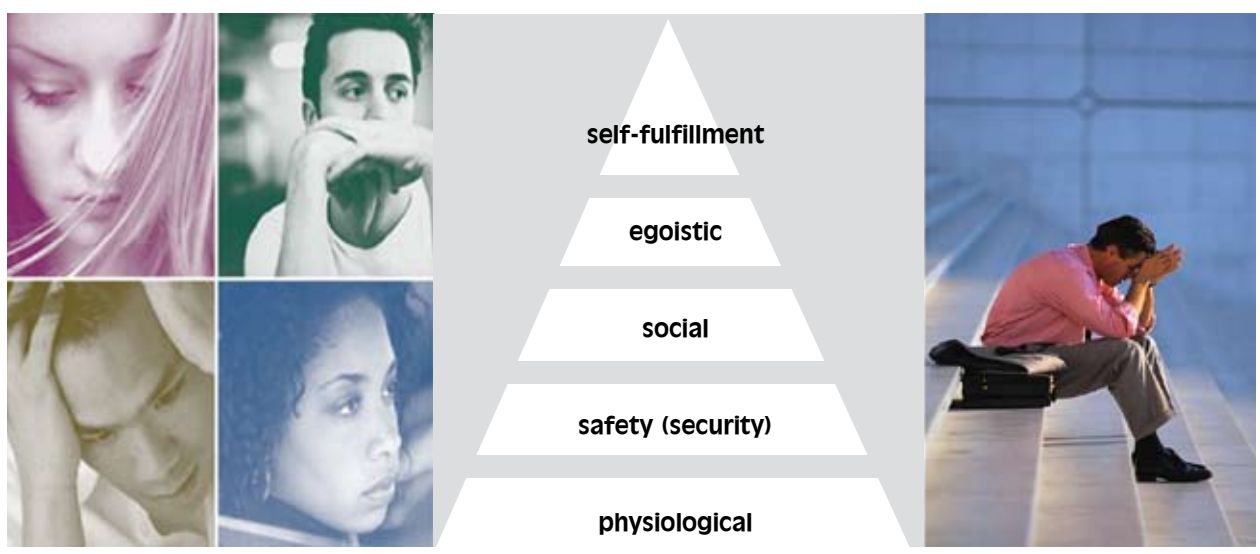

Εικόνα 22. *Ψυχοκοινωνικοί παράγοντες.*

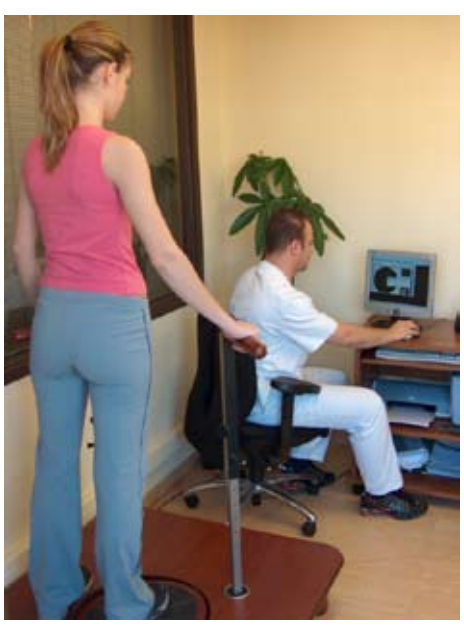

Εικόνα 23. *Μέτρηση ιδιοδεκτικότητας.*

Εικόνα 24. *Εργομετρικά μηχανήματα τύπου MedX.*

στις οικογενειακές συνθήκες, στην ψυχολογία του ανθρώπου (άγχος, κατάθλιψη, κ.ά.), στην πολιτισμική ταυτότητα, καθώς και στην οικονομική κατάστασή του.

Θεωρείται δεδομένο από την Παγκόσμια Ιατρική Κοινότητα ότι αυτοί οι παράγοντες θα καθορίζουν πλέον στο μεγαλύτερο ποσοστό την πορεία, την εξέλιξη και την επιτυχημένη ή αποτυχημένη έκβαση των περισσοτέρων παθήσεων-ασθενειών και καταστάσεων, ανεξαρτήτως αιτιολογίας.

Η αυτοεκτίμηση θεωρείται ως ο σημαντικότερος παράγων για να αποδεχθεί ο ασθενής την όποια πάθηση, να ξεκινήσει και να ολοκληρώσει την αγωγή που θα του δοθεί από τους ειδικούς, δίνοντας ένα σοβαρό πλεονέκτημα στην επιτυχία της θεραπείας έναντι όσων έχουν χαμηλή αυτοεκτίμηση (εικόνα 22).

Ιδιοδεκτικότητα: έλεγχος της στάσης και εκτέλεσης κινήσεων

Γίνεται αξιολόγηση με αντικειμενικό τρόπο, μέσω μίας ηλεκτρονικής συσκευής που αναλύει την ισορροπία, τη στάση, και την ποιότητα κίνησης και εκτέλεσης των κινήσεων και διερευνά πιθανές δυσλειτουργίες ή λάθος εκτέλεσης των εντολών του εγκεφάλου προς τη σπονδυλική στήλη και τα άκρα (εικόνα 23).

Ουσιαστικά, μέσω της ιδιοδεκτικότητας ελέγχουμε τη θέση, στάση, και κίνηση στο χώρο και στο χρόνο και μπορούμε να συμπεράνουμε εάν στέκεται ή κινείται ο ασθενής όπως μπορεί ή αν όπως πρέπει. Ιδιαίτερα χρήσιμο στην αστάθεια λόγω μυοπάθειας και άλλων νευρολογικών εκδηλώσεων.

Ασκήσεις ενδυνάμωσης με ειδικά εργομετρικά μηχανήματα (τύπου MedX)

Η εφαρμογή του MedX της αυχενικής μοίρας της Σ.Σ. έχει ως στόχο την αξιολόγηση του ελέγχου του μυϊκού έργου και ισχύος και αντοχής της αυχενικής μοίρας. Ο αυχένας καταπονείται, και πέραν των παθολογικών ή χειρουργικών καταστάσεων μπορεί να εκδηλώσει διαταραχές (αδυναμία στήριξης της κεφαλής λόγω ευθειασμού, δυσκαμψία, πόνο, μουδιάσματα στα χέρια, πονοκεφάλους) και άλλα συμπτώματα, που αποτελούν το λεγόμενο αυχενικό σύνδρομο.

Στόχος της εφαρμογής του MedX του αυχένα είναι η εκτίμηση της δύναμης ή της αδυναμίας των σταθεροποιητών μυών και κατόπιν η θεραπευτική άσκηση όπου με ασφάλεια, ακρίβεια, αξιοπιστία και οικονομία χρόνου θα αποκατασταθεί τόσο η δύναμη στήριξης όσο και το εύρος κίνησης και η διόρθωση στάσης της αυχενικής μοίρας (εικόνα 24).

Ανασκόπηση

Είναι πολύ σημαντικό να γνωρίζουμε ότι ο ευθειασμός της ΑΜΣΣ επηρεάζει την αρχιτεκτονική της ΘΜΣΣ, της ΟΜΣΣ και της λεκάνης. Άρα είναι σημαντικό να γίνει συνολική αξιολόγηση όλης της Σ.Σ., της λεκάνης και των άκρων.

Η εμβιομηχανική ανάλυση γίνεται με σύγχρονα μέσα καταγραφής και ανάλυσης βάδισης, κίνησης, κινητικότητας, και στάσης σπονδυλικής στήλης (όπως τηλεμετρία, MedX, πελματογράφο). Η ανάλυση αυτή μπορεί να δώσει ουσιαστικές λύσεις στην ανεύρεση της αιτίας της πάθησης, φτάνοντας ίσως έτσι στην αιτιοπαθογενή αποκατάσταση και όχι στη συμπτωματική θεραπεία.

Η στρατηγική απαιτεί γνώση:

- Των ικανοτήτων του εαυτού μας
- Των δυνατοτήτων των συνεργατών μας
- Της πάθησης
- Του ασθενούς
- Των τεχνικών και μεθόδων.

Συμπέρασμα

Ο ευθειασμός ή η εξάλειψη της λόρδωσης παύει να είναι μια αθώα εμβιομηχανική αλλαγή, αλλά υποκρύπτει μέσο-μακροπρόθεσμα εκφύλιση και φθορά των μεσοσπονδύλιων δίσκων, των σπονδυλικών σωμάτων, καθώς και ανάπτυξη παθολογίας στην αυχενική μοίρα και αλλαγή σε όλη την υπόλοιπη κινητική αλυσίδα (σπονδυλική στήλη, λεκάνη, άκρα).

Ο εστιασμός στον ευθειασμό ας αποτελέσει λοιπόν ένα «ύποπτο στοιχείο» προς ανίχνευση (διερεύνηση), που θα μας οδηγήσει στην αποφυγή των περαιτέρω επιπτώσεών του, και για να μη μείνει στην τύχη του ας τον αναχαιτίσουμε έγκαιρα.

Οι νέες τεχνικές και μέθοδοι είναι πλέον στα χέρια των ειδικών, που ως ομάδες και όχι ως μονάδες μπορούν να αποκτήσουν καλύτερη μηχανολογική αντίληψη και μηχανική εφαρμογή, διατηρώντας έτσι την αρχιτεκτονική εικόνα του ανθρώπινου σώματος.

Αρκεί να συνεργαστούν μεταξύ τους όλες οι διαφορετικές ειδικότητες που εμπλέκονται στη μελέτη, κατανόηση, θεραπεία και αποκατάσταση του μυοσκελετικού συστήματος του ανθρώπινου σώματος.

Βιβλιογραφία

1. Nash L, Nicholson H, Lee AS, Johnson GM. Configuration of the connective tissue in the posterior atlanto-occipital interspace: a sheet plastination and confocal microscopy study. Spine 2005 Jun 15; 30(12):1359-66.
2. Dvorak J, Panjabi M, Gerber M, Wichmann W. CT-functional diagnostics of the rotatory instability of upper cervical spine. 1. An experimental study on cadavers. Spine 1987 Apr; 12(3):197-205.
3. Roche CJ, King SJ, Dangerfield PJ. The atlanto-axial joint: physiological range of rotation on MRI and CT. Clin Radiol 2002 Feb; 57(2):103-8
4. Barton JW, Margolis MT. Rotational obstructions of the vertebral artery at the atlantoaxial joint. Neuroradiology 1975 Aug 7; 9(3):117-20.
5. Hack GD et al. Anatomic relation between the rectus capitis posterior minor muscle and the dura mater. Spine 1995 Dec 1; 20(23):2484-6.
6. Helliwell PS, Evans PF, Wright V. The straight cervical spine: does it indicate muscle spasm? J Bone Joint Surg Br. 1994 Jan; 76(1):103-6.
7. Χατζηπαύλου Α., Τζερμιαδιανος Μ., Γαϊτάνης Ι. Σπονδυλική Στήλη: Τι πρέπει να γνωρίζετε. Ιατρικές Εκδόσεις Πασχαλίδης: 2005.
8. Humphreys BK, Kenin S, Hubbard BB, Cramer GD. Investigation of connective tissue attachments to the cervical spinal dura mater. Clin Anat. 2003 Mar; 16(2):152-9
9. White III, AA, Panjabi, MM. Clinical biomechanics of the spine, 2nd edition, Kinematics of the spine: 1990, p. 88-89.
10. Bogduk N, Amevo B, Pearcy M. A biological basis for instantaneous centres of rotation of the vertebral column. Proc Inst Med Eng 1995; 209(3):177-83.
11. Schneider G, Pearcy M, Bogduk. Abnormal motion in spondylolytic spondylolisthesis. Spine 2005:30(10): 1159-1164.
12. Opper, Richard. Paradoxical motion, the cause of hypolordosis and kyphotic migration in the cervical spine secondary to hyperflexion/hyperextension injury. J Am Chiro Assoc 1999.
13. White III, AA, Panjabi, MM. Biomechanical considerations in the surgical management of cervical spondylotic myelopathy. Spine 1988 Jul;13(7):856-60.
14. Pellengahr C, Pfahler M, Kuhr M, Hohmann D. Influence of facet joint angles and asymmetric disk collapse on degenerative olisthesis of the cervical spine. Orthopedics. 2000 Jul; 23(7):697-701.
15. Bronfort G, Evans R, Nelson B, Aker PD, Goldsmith CH, Vernon H.A randomized clinical trial of exercise and spinal manipulation for patients with chronic neck pain. Spine. 2001 Apr 1; 26(7):788-97
16. Evans R, Bronfort G, Nelson B, Goldsmith CH.Two-year follow-up of a randomized clinical trial of spinal manipulation and two types of exercise for patients with chronic neck pain. Spine. 2002 Nov 1; 27(21):2383-9.
17. Schultz S, Maximillian L. Measurement of shape and mobility of spinal column, validation of the spinal mouse by comparison with functional radiographs. University, 1999 Munich Germany.
18. Keller S. Reliability of a new measuring device (spinal mouse) in recording the sagittal profile of the back. European Spine Journal Aug 2000; Vol. 9.
19. Carlucci, Chiu, Clifford. Spinal mouse for assessment of spinal mobility. J Minim Invasive Spinal Tech. 2001.
20. Grob D, Frauenfelder H, Mannion AF. The association between cervical spine curvature and neck pain. Eur Spine J. 2007 May;16(5):669-78.
21. Takeshima T, Omokawa S, Takaoka T, Araki M, Ueda Y. Sagittal alignment of cervical flexion and extension: lateral radiographic analysis. Spine 2002 Aug 1;27(15):E348-55.
22. McAviney J, Schulz D, Bock R, Harrison DE, Holland B. Determining the relationship between cervical lordosis and neck complaints. J Manipulative Physiol Ther. 2005 Mar-Apr;28(3):187-93.