Νεογνικός ίκτερος

■ ΕΛΕΝΗ ΚΑΡΑΝΤΑΝΑ[1], ΕΛΠΙΝΙΚΗ ΑΛΕΞΙΟΥ[2]
[1]Παιδίατρος, ΚΥ Λαυρίου, [2]Μονάδα Εντατικής Νοσηλείας Νεογνών ΠΓΝ Νίκαιας «Άγιος Παντελεήμων»

Περίληψη: *Ο νεογνικός ίκτερος, η κίτρινη χρώση του δέρματος, του σκληρού χιτώνα των οφθαλμών και των βλεννογόνων, οφείλεται στην αυξημένη συγκέντρωση χολερυθρίνης στον όρο. Η αύξηση οφείλεται σε υπερπαραγωγή της χολερυθρίνης, μειωμένη πρόσληψη ή απέκκρισή της από το ήπαρ. Ο ίκτερος που διαρκεί πέραν των 15 ημερών στα τελειόμηνα και πέραν του μηνός στα πρόωρα νεογνά ονομάζεται παρατεινόμενος. Ίκτερος που χρήζει διερεύνησης, είναι αυτός που εμφανίζεται στο 1ο εικοσιτετράωρο της ζωής ή που αυξάνεται με ρυθμό 5mg/24h ή ο ίκτερος που παραμένει πέραν της εβδομάδας στα τελειόμηνα και πέραν των 15 ημερών στα πρόωρα και όπου η τιμή της άμεσης χολερυθρίνης είναι >1mg/dl. Σοβαρή επιπλοκή του ικτέρου είναι η κατάσταση που χαρακτηρίζεται ως πυρηνικός ίκτερος και ενοχοποιείται για σοβαρές διαταραχές του νευρικού συστήματος. Στην ανασκόπηση αυτή αναφέρονται οι παράγοντες που πρέπει να ληφθούν υπόψη για τη διερεύνηση του ικτέρου, καθώς και οι διάφορες μέθοδοι αντιμετώπισης (φωτοθεραπεία - ΑΦΜ)[1].*

Λέξεις ευρετηρίου: *Νεογνικός ίκτερος, παρατεινόμενος ίκτερος, νευρολογικές διαταραχές, φωτοθεραπεία, πυρηνικός ίκτερος.*

Η κίτρινη χρώση του δέρματος, του σκληρού χιτώνα του οφθαλμού και των βλεννογόνων που συμβαίνει στο 50-80% των νεογνών (ανάλογα με το αν είναι τελειόμηνα ή πρόωρα) ονομάζεται ίκτερος και οφείλεται στην αυξημένη συγκέντρωση της χολερυθρίνης.

Μεταβολισμός της χολερυθρίνης

Η χολερυθρίνη παράγεται στο δικτυοενδοθυλιακό σύστημα ως προϊόν καταβολισμού της αίμης μέσω οξειδοαναγωγικών αντιδράσεων. Το 75% προέρχεται από την αιμοσφαιρίνη αλλά και η αποδομή της μυοσφαιρίνης, των κυτοχρωμάτων και της καταλάσης παίζει ρόλο στην παραγωγή της.

Η αίμη, μέσω της οξυγένασης της αίμης, μετατρέπεται σε χολοπρασίνη, η οποία στη συνέχεια ανάγεται σε χολερυθρίνη που συνδέεται με τη λευκωματίνη και μετατρέπεται σε λιποδιαλυτή μορφή, τη συνδεδεμένη χολερυθρίνη ή έμμεση χολερυθρίνη. Μέσα στο ηπατοκύτταρο η χολερυθρίνη συνδέεται με μια πρωτεΐνη, τη λιγανδίνη, και σε μικρότερο ποσοστό με την πρωτεΐνη Ζ. Στη συνέχεια γίνεται μεταφορά του γλυκουρονιδίου και, με τη δράση της γλυκουρονικής τρανσφεράσης, η έμμεση χολερυθρίνη μετατρέπεται σε άμεση. Η άμεση χολερυθρίνη απεκκρίνεται μέσω των χοληφόρων στο έντερο όπου ανάγεται από τη βακτηριδιακή χλωρίδα σε κοπροχολινογόνο και ουροχολινογόνο. Ένα μέρος της άμεσης χολερυθρίνης διασπάται από το ένζυμο β-γλυκουρονιδάση σε έμμεση χολερυθρίνη και γλυκουρονικό οξύ. Η έμμεση αυτή χολερυθρίνη εισέρχεται στην κυκλοφορία και επιστρέφει στο ήπαρ (εντεροηπατικός κύκλος) (εικόνα 1).

Η σύνδεση της χολερυθρίνης με τη λευκωματίνη είναι αυξημένη στα τελειόμηνα, ενώ μειώνεται στα πρόωρα και στα νεογνά που νοσούν. Η δράση της γλυκουρονικής τρανσφεράσης στα πρόωρα είναι μειωμένη και την ανταγωνίζονται η μορφίνη και η χλωραμφενικόλη.

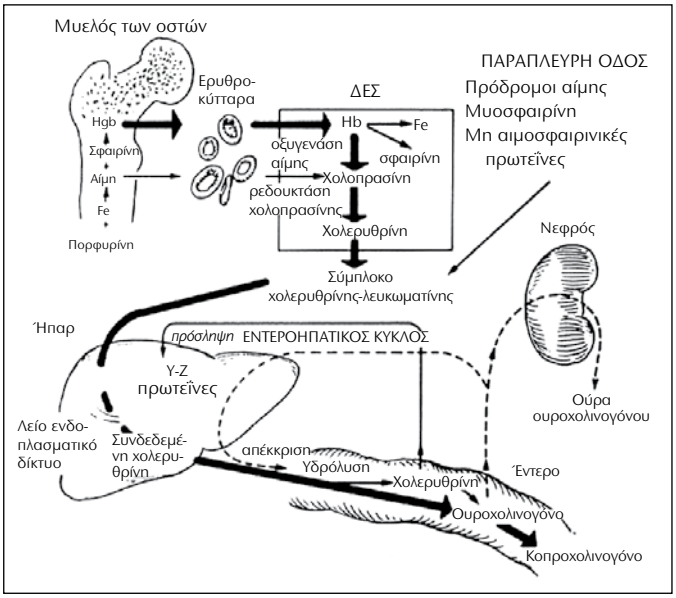

Εικόνα 1*. Μεταβολική οδός χολερυθρίνης.*

Η συχνότητα του νεογνικού ικτέρου είναι αυξημένη σε ορισμένες φυλές, όπως της Άπω Ανατολής, στους Ινδιάνους και τους Έλληνες που έχουν γεννηθεί στη Ελλάδα. Έχει αποδειχθεί ότι στα νεογνά αφροαμερικανικής καταγωγής εμφανίζεται ίκτερος λιγότερο συχνά από ό,τι στα νεογνά της λευκής φυλής.

Ο νεογνικός ίκτερος είναι συχνότερος στα θηλάζοντα και ➪

στο άρρεν φύλο. Επίσης νεογνά των οποίων το μεγαλύτερο αδελφάκι είχε εμφανίσει ίκτερο έχουν μεγαλύτερη πιθανότητα να εμφανίσουν ίκτερο και αυτά.

Ο φυσιολογικός νεογνικός ίκτερος οφείλεται στο συνδυασμό αυξημένης παραγωγής χολερυθρίνης λόγω αυξημένης καταστροφής των ερυθροκυττάρων, της μειωμένης εκκριτικής ικανότητας του ήπατος, της ελαττωμένης συγκέντρωσης λιγανδίνης και, τέλος, της χαμηλής δραστικότητας του ενζύμου γλυκουρονική τρανσφεράση.

Τα χαρακτηριστικά του παθολογικού ικτέρου είναι: εμφάνιση στο 1ο 24ωρο της ζωής, αύξηση της χολερυθρίνης με ρυθμό >5mg/24h ή 0,5 mg/dl/h, ίκτερος που επιμένει πέραν της εβδομάδας στα τελειόμνα και πέραν των 15 ημερών στα πρόωρα και, τέλος, η τιμή της άμεσης χολερυθρίνης να υπερβαίνει το 1mg/dl[1].

Κατάταξη (πίνακας 1)

Η άμεση υπερχολερυθριναιμία μπορεί να κατηγοριοποιηθεί ως: απόφραξη στη μεταφορά χολής με ή χωρίς βλάβη των ηπατοκυττάρων (ατρησία χοληφόρων) ή ως ηπατοκυτταρική βλάβη με φυσιολογικά χοληφόρα (παρεντερική διατροφή, λοιμώξεις, μεταβολικά νοσήματα).

Παρατεινόμενος ίκτερος

Είναι ο ίκτερος που διαρκεί πάνω από 15 ημέρες στα τελειόμνα και πέραν του μηνός στα πρόωρα νεογνά. Σχετίζεται με την αύξηση της έμμεσης χολερυθρίνης κατά το μητρικό θηλασμό, τον υποθυρεοειδισμό, το σύνδρομο Gilbert, το σύνδρομο Crigler-Najjar, το σύνδρομο Niemann-Pick, το σύνδρομο Gaucher, το σύνδρομο Lucey-Driscoll. Σχετίζεται επίσης με αύξηση της άμεσης χολερυθρίνης όπως σε νεογνική ηπατίτιδα, ατρησία χοληφόρων, γαλακτοζαιμία, σηψαιμία, παρεντερική διατροφή, έλλειψη α1 αντιθρυψίνης[2].

Πυρηνικός ίκτερος

Πρόκειται για την είσοδο της χολερυθρίνης στα κύτταρα του εγκεφάλου και το χρωματισμό τους από αυτή. Το ελεύθερο κλάσμα της έμμεσης χολερυθρίνης είναι αυτό που διαπερνά τον αιματοεγκεφαλικό φραγμό (ΑΕΦ) και προκαλεί την κατάσταση αυτή. Σε καταστάσεις καταστροφής του ΑΕΦ και η άμεση χολερυθρίνη περνά στο ΚΝΣ.

Η αύξηση της ελεύθερης χολερυθρίνης, η συγκέντρωση των λευκωμάτων στον ορό και η ικανότητα αυτών να συνδέονται με την ελεύθερη χολερυθρίνη είναι παράγοντες που καθορίζουν την πρόκληση εγκεφαλικής βλάβης.

Κλινική εικόνα

Τα συμπτώματα εμφανίζονται το 2ο με 6ο 24ωρο ζωής και διακρίνονται σε τέσσερα στάδια. Στο 1ο στάδιο εμφανίζεται υποτονία, λήθαργος και φτωχό αντανακλαστικό θηλασμού. Στο 2ο στάδιο τα νεογνά παρουσιάζουν σπαστικότητα, οπισθότονο και υπάρχει πιθανότητα συνοδού πυρετού. Η σπαστικότητα μπορεί να εξαφανιστεί στο 3ο στάδιο. Το 4ο στάδιο εκδηλώνεται μετά τη νεογνική περίοδο με σπαστικότητα, αθέτωση, κώφωση και ψυχοκινητική καθυστέρηση.

Η ικανότητα των λευκωμάτων να συνδέονται με τη χολερυθρίνη εξαρτάται από το αν πρόκειται για πρόωρο ή τελειόμηνο νεογνό, υγιές ή πάσχον. Τα τελειόμηνα και υγιή νεογνά παρουσιάζουν αυξημένη ικανότητα σύνδεσης των λευκωμάτων με τη χολερυθρίνη. Η σύνδεση της χολερυθρίνης με τη λευκωματίνη εξαρτάται από το αν υπάρχει κατάσταση οξέωσης, οπότε συνυπάρχει μειωμένη σύνδεση λευκωμάτων, και από τον ανταγωνισμό της χολερυθρίνης με άλλα ιόντα. Είναι σημαντικό να γνωρίζουμε ότι η αυξημένη συγκέντρωση H^+ διευκολύνει την είσοδο της χολερυθρίνης στο νευρικό κύτταρο[3].

Αξιολόγηση των νεογνών με ίκτερο

Οι παράγοντες που πρέπει να ληφθούν υπόψη κατά τη διερεύνηση του νεογνικού ικτέρου είναι το οικογενειακό ιστορικό αιμολυτικής νόσου, η έναρξη ικτέρου το 1ο 24ωρο της ζωής, η αύξηση της χολερυθρίνης με ρυθμό μεγαλύτερο των 0,5 mg/dl/h, η ωχρότητα ή/και η ηπατοσπληνομεγαλία, η ραγδαία αύξηση της ολικής χολερυθρίνης μετά από 24-48h

ΠΙΝΑΚΑΣ 1. ΤΑΞΙΝΟΜΗΣΗ ΙΚΤΕΡΟΥ.

Υπερπαραγωγή

- Αιμολυτικά αίτια
  - I. Συγγενείς αιμολυτικές παθήσεις: ABO, Rh ασυμβατότητα
  - II. Κληρονομικές αιμολυτικές νόσοι: Κληρονομική σφαιροκυττάρωση, Ενζυμοπάθειες (G6PD), Αιμοσφαιρινοπάθειες, Γαλακτοζαιμία
  - III. Φαρμακευτική αιμόλυση
    Βιταμίνη K_3
- Εξωαγγειακό αίμα: κεφαλαιμάτωμα, κατάποση αίματος, εγκεφαλική και πνευμονική αιμορραγία
- Πολυκυτταραιμία

Ελαττωμένη απέκκριση

- Ελαττωμένη πρόσληψη χολερυθρίνης από το ήπαρ
- Ελαττωμένη σύνδεση χολερυθρίνης
  - I. Συγγενής ελάττωση δραστηριότητας γλυκουρονικής τρανσφεράσης
    Οικογενής μη αιμολυτικός ίκτερος (τύπος I-II)
    Σύνδρομα Gilbert, Crigler-Najjar
    Υποθυρεοειδισμός
  - II. Αναστολείς των ενζύμων
    Φάρμακα (Νοβοβιοκίνη)
- Ελαττωμένη μεταφορά συνδεδεμένης χολερυθρίνης εκτός ηπατοκυττάρου
  - I. Σύνδρομα Dubin-Johnson και Rotor
  - II. Ηπατοκυτταρική καταστροφή από γαλακτοζαιμία, τυροσιναιμία
- Απόφραξη στη μεταφορά χολής:
  κυστική ίνωση, νεοπλασία, ατρησία χοληφόρων

Μικτά

- Ενδομήτρια λοίμωξη: TORCH
- Σηψαιμία
- Πολυπαραγοντικές παθήσεις: προωρότητα + ΣΑΔ, νεογνά διαβητικών, βαριά ερυθροβλάστωση

(πιθανή έλλειψη G6PD) και η αποτυχία της φωτοθεραπείας να ελαττώσει την τιμή της ολικής χολερυθρίνης. Επίσης χρήζουν αξιολόγησης τα κλινικά σημεία που υποδηλώνουν την πιθανότητα άλλης νόσου όπως η σηψαιμία ή η γαλακτοζαιμία, όπου ο ίκτερος μπορεί να αποτελεί μία από τις εκδηλώσεις της νόσου, καθώς και η εμφάνιση εμέτων, ο λήθαργος, η μειωμένη λήψη τροφής, η ηπατοσπληνομεγαλία, η αυξημένη απώλεια βάρους, η άπνοια, οι διαταραχές θερμορύθμισης και η ταχύπνοια.

Τέλος θα πρέπει να ληφθεί υπόψη η ύπαρξη τυχόν συμπτωμάτων που υποδηλώνουν πιθανή ατρησία χοληφόρων, όπως σκούρα ούρα ή ούρα θετικά για χολερυθρίνη, αποχρωματισμένα κόπρανα ή ίκτερος διάρκειας μεγαλύτερης των 3 εβδομάδων[4].

Τρόποι αντιμετώπισης

Φαρμακευτική αντιμετώπιση

Η φαινοβαρβιτάλη μειώνει τα επίπεδα χολερυθρίνης την 1η εβδομάδα της ζωής. Προάγει τη σύζευξή της μέσω επαγωγής των μικροσωμικών ενζύμων. Λόγω παρενεργειών χρησιμοποιείται με φειδώ (λήθαργος, φτωχό αντανακλαστικό θηλασμού). Η ενδοφλέβια χορήγηση γ-σφαιρίνης μειώνει την αναγκαιότητα για αφαιμαξομετάγγιση στα νεογνά με ισοάνοση αιμολυτική αναιμία (ο μηχανισμός είναι άγνωστος).

Οι μεσοπορφυρίνες και οι πρωτοπορφυρίνες αναστέλλουν τη δράση της οξυγένασης της αίμης.

Οι προσροφητικές ουσίες (χολεστυραμίνη, άνθρακας) διακόπτουν τον εντεροηπατικό κύκλο.

Φωτοθεραπεία

Μέσω της επίδρασης του φωτός γίνεται ισομερισμός της χολερυθρίνης και τα προϊόντα τα οποία είναι υδατοδιαλυτά αποβάλλονται στη χολή και τα ούρα.

Η ενδομοριακή φωτομετατροπή μεταξύ γειτονικών πυριλλικών δακτυλίων έχει ως αποτέλεσμα την παραγωγή σταθερών ισομερών, τα οποία αποβάλλονται πολύ γρήγορα.

Η χρήση φωτοθεραπείας σε νεογνά με χολοστατικό ίκτερο έχει ως αποτέλεσμα την εμφάνιση σκούρου καφέ-γκρίζου χρώματος στο δέρμα, τον ορό και τα ούρα (bronze baby syndrome). Αυτό δεν φαίνεται να έχει κάποιες συνέπειες και μόλις διακοπεί η φωτοθεραπεία εξαφανίζεται η χρώση αυτή, που οφείλεται σε φωτοαποσύνθεση των πορφυρινών του πλάσματος.Η φωτοθεραπεία ενδείκνυται προληπτικά σε νεογνά <1.500gr, σε αιμολυτικό ίκτερο για την αποφυγή νευροτοξικότητας και κατά την προετοιμασία για αφαιμαξομετάγγιση[5].

Οι επιπλοκές της φωτοθεραπείας περιλαμβάνουν αύξηση της απώλειας ύδατος, θερμική αστάθεια, κάλυψη εικόνας σηψαιμίας, εξανθήματα, υδαρείς κενώσεις, θρομβοπενία, βλάβη αμφιβληστροειδών, σύνδρομο χαλκόχροου νεογνού (bronze baby syndrome).

Αφαιμαξομετάγγιση (ΑΦΜ)

Χρησιμοποιείται για τη διόρθωση βαριάς αναιμίας σε νεογνό με ερυθροβλάστωση ή ακόμα και για τη μείωση της τιμής της χολερυθρίνης, για την αποφυγή πυρηνικού ικτέρου (νευροτοξικότητα) και για την απομάκρυνση αντισωμάτων. Επιπλοκές της αφαιμαξομετάγγισης όσον αφορά στο καρδιαγγειακό είναι η εμβολή αέρα ή ο σχηματισμός θρόμβων, οι αρρυθμίες και η καρδιακή ανακοπή. Άλλες επιπλοκές περιλαμβάνουν λοιμώξεις, όπως σηψαιμία, ηπατίτιδα, AIDS, ενώ μπορεί να παρουσιασθούν νεκρωτική εντεροκολίτιδα, υποθερμία, υπογλυκαιμία, θρομβοπενία.

Στην αφαιμαξομετάγγιση χρησιμοποιούμε πρόσφατο αίμα, συμβατό με της μητέρας με χαμηλό τίτλο αντι-Α και αντι-Β αντισωμάτων. Στην επόμενη αφαιμαξομετάγγιση το αίμα πρέπει να είναι συμβατό με της μητέρας και του νεογνού.

Πρέπει να γίνεται κάτω από θερμική πηγή. Η θερμοκρασία του αίματος πρέπει να είναι 27-37°C.

Πριν γίνει η αφαιμαξομετάγγιση το νεογνό ελέγχεται για οξέωση, υποξαιμία και διαταραχές της θερμοκρασίας.

Ο χορηγούμενος όγκος αίματος είναι διπλάσιος του όγκου αίματος του νεογνού. Το αίμα αλλάζεται σε ποσότητα 5-10 ή 20ml κάθε φορά, ανάλογα με το βάρος και την κλινική κατάσταση του νεογνού.

Η διάρκεια της αφαιμαξομετάγγισης είναι περίπου 1½ ώρα, με μικρές ποσότητες και αργό ρυθμό, που δημιουργεί μικρότερο καρδιαγγειακό φορτίο. Η χορήγηση λευκωματίνης αυξάνει την ποσότητα της απομακρυνόμενης χολερυθρίνης.

Αντενδείκνυνται σε νεογνά με συμφορητική καρδιακή ανεπάρκεια ή και σοβαρή αναιμία[6].

Summary

Neonatal jaundice.

E. Karantana, E. Alexiou

Neonatal jaundice is called the yellow colouring of the skin, sclera and mucosa which is caused by a high bilirubin concentration in blood serum due to increased production, decreased uptake and excretion from the liver. Jaundice lasting more than 15 days in full term neonates and more than 30 days in premature babies is called prolonged. Jaundice that appears in the first 24 hours of life or has a rise in bilirubin of 5 mg/24h, as well as jaundice lasting more than 1 week in term and more than 15 days in premature babies with a direct bilirubin more than 1mg/dl needs further investigation. Severe complication of jaundice is kernicterus with major neurological sequel. Factors concerning the assessment of the jaundiced patients as well as ways of treatment are reviewed.

***Key words**: Prolonged jaundice, neurological disorders, phototherapy, kernicterus.*

Βιβλιογραφία

1. Κώσταλος Χ. Νεογνολογία, τόμος Β. 1996, σελ. 717-733.
2. Perez De Nanclares G, Bilbao JR, Calvo B, Vitoria JC. Management of hyperbilirubinemia in healthy term infants. Paediatrics 1994; 94:558-565 and 1995; 95:458-461.
3. Clarkson J, Cowan J, Herbison G. Jaundice in full term healthy neonates. Austr Paediatric J 1984 Nov; 20(4):303-8.
4. De Carvahlo M, De Carvahlo D, Trzmielinas, et al. Intensified phototherapy using daylight fluoreschent lamps. Acta Paediatrica 1999 Jul; 88(7):768-771.
5. Maisels M, Gifhrd K, Autle C, Leib G. Jaundice in the healthy newborn infant. Review to an old problem. Paediatrics 1998 Apr; 81(1):505-511.
6. American Academy of Paediatrics. Provisional Committee for Quality Improvement and Subcommittee on Hyperbilirubinemia. Management of hyperbilirubinemia in the healthy term newborn. Paediatrics 1994 Oct; 94(4):558-565.