

## Περιοχική αναισθησία του άκρου ποδός

### Regional anesthesia of the lower leg

**ΠΕΡΙΛΗΨΗ** *Η περιοχική αναισθησία του άκρου ποδός πραγματοποιείται με αποκλεισμό πέντε νεύρων: του οπίσθιου κνημιαίου, του γαστροκνημίου, του επιπολής και εν τω βάθει περνιαίου και του σαφηνούς. Με τον ασθενή σε ύπτια θέση και με δημιουργία δερματικού πομφού στα σημεία έγχυσης, πραγματοποιείται έγχυση αναισθητικού με τις τεχνικές που περιγράφονται. Η πρόκληση παραισθησίας πρέπει να αποφεύγεται για τον κίνδυνο πρόκλησης βλάβης των νεύρων. Οι επιπλοκές είναι σπάνιες. Η τεχνική είναι εύκολη και συνήθως επιτυχής.*

**Λέξεις κλειδιά:** *Περιοχική αναισθησία άκρου ποδός, οπίσθιο κνημιαίο, γαστροκνήμιο, επιπολής περνιαίο, εν τω βάθει περνιαίο, σαφηνές, επεμβάσεις ποδός.*

**Σ. ΣΤΑΜΑΤΟΠΟΥΛΟΣ<sup>1</sup>**  
**Κ. ΣΤΑΜΑΤΟΠΟΥΛΟΣ<sup>2</sup>**  
**Π. ΣΤΑΜΑΤΟΠΟΥΛΟΥ<sup>3</sup>**  
**Ε. ΓΙΑΖΙΤΖΟΓΛΟΥ<sup>2</sup>**  
**Π. ΠΟΛΥΖΩΗΣ<sup>3</sup>**

<sup>1</sup>Δερματολόγος-Αφροδισιολόγος

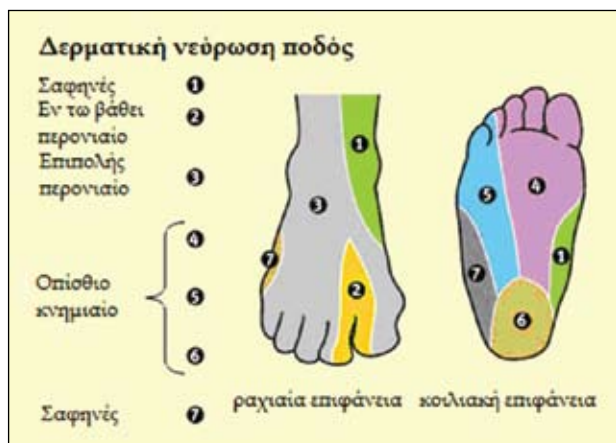
<sup>2</sup>Ιατρός

<sup>3</sup>Φοιτητής Ιατρικής

### ΕΙΣΑΓΩΓΗ

Η γνώση της ανατομίας μιας περιοχής αποτελεί το κλειδί της επιτυχίας μιας περιοχικής αναισθησίας. Η θέση, η πορεία και οι σχέσεις του στελέχους των νεύρων με τα παρακείμενα ανατομικά στοιχεία της περιοχής αποτελούν τη βάση για ένα επιτυχημένο νευρικό αποκλεισμό και για ασφαλή περιοχική αναισθησία<sup>1</sup>. Αρκετά μέσα μπορούν να χρησιμοποιηθούν για να ελαττώσουν τον πόνο του ασθενή κατά την εκτέλεση μιας δερματολογικής επέμβασης. Για το σύνολο σχεδόν των επεμβάσεων στον άκρο πόδα μπορούμε να επιχειρήσουμε αποκλεισμό στο ύψος της ποδοκνημικής άρθρωσης ή μεμονωμένους νευρικούς αποκλεισμούς στην ποδοκνημική<sup>2</sup>.

Ενδεικτικά αναφέρονται ως συνήθεις επεμβάσεις η αφαίρεση μυρμηκικών μεμονωμένων ή εκτεταμένων, μικροεπεμβάσεις στην περιοχή, χρήση βουτιλικής τοξίνης για υπεριδρωσία πελμάτων κ.λπ. Σε δεύτερο χρόνο μπορεί να γίνει ίσχαιμη περίδεση.



**Εικόνα 1.** Δερματική νεύρωση του ποδός.

Τα νευρικά στελέχη που νευρώνουν την περιοχή του άκρου ποδός καταλήγουν σε πέντε τελικούς κλάδους: οπίσθιο κνημιαίο, γαστροκνήμιο, επιπολής περονιαίο, εν τω βάθει περονιαίο και το σαφηνές νεύρο. Καθένα από τα νεύρα αυτά πρέπει να αποκλεισθεί από μόνο του<sup>1,3,4</sup> (εικόνα 1).

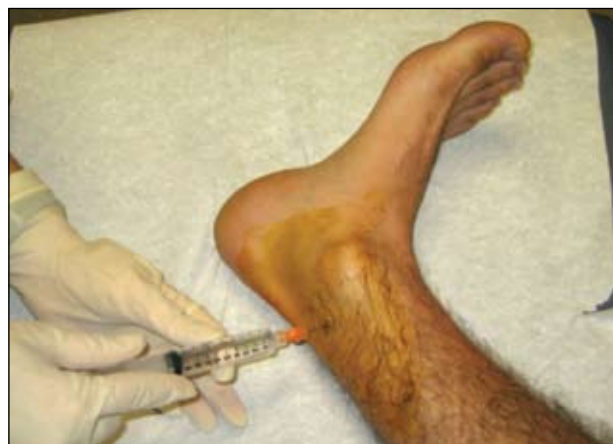Όλη η περιοχή του άκρου ποδός και ιδίως του πέλματος είναι μια ευαίσθητη περιοχή, επομένως πρέπει να χειριστούμε κατάλληλα το άγχος και τον πόνο του ασθενή κατά τις εγχύσεις. Ως αναισθητικό υγρό χρησιμοποιείται η Χυlocain 2% και αν επιθυμούμε παρατεταμένη δράση με adrenalin, πλην του αποκλεισμού του γαστροκνημίου νεύρου όπου η adrenalin αποφεύγεται λόγω αγγειοβρίθειας της περιοχής.

### ΘΕΣΗ ΑΣΘΕΝΟΥΣ

Ο ασθενής τοποθετείται σε ύπτια θέση και το κάτω άκρο σε έσω ή έξω στροφή και ηρεμία ανάλογα με το νεύρο του οποίου την αναισθησία επιθυμούμε (Λεπτομέρειες παρακάτω). Η ποδοκνημική άρθρωση τοποθετείται πάνω σε διπλωμένο ιματισμό<sup>4</sup> και το γόνατο σε ελαφριά κάμψη<sup>5</sup>.

Άλλοι συγγραφείς προτείνουν την πλάγια θέση<sup>5</sup> ή η πρηνή<sup>4,5</sup> ή ύπτια θέση<sup>2,9</sup> με το γόνατο σε ελαφριά κάμψη και τον άκρο πόδα σε έσω ή έξω στροφή<sup>2</sup> ανάλογα.

Σε κάθε θέση έγχυσης προηγείται δημιουργία δερματικού πομφού με το αναισθητικό υγρό για τον χειρισμό κυρίως του άγχους του ασθενούς από τον φόβο πρόκλησης πόνου, καθότι ο άκρος πους είναι μια ευαίσθητη περιοχή. Εκ των προτέρων σημαδεύουμε το σημείο έγχυσης με χειρουργικό μαρκαδόρο.



**Εικόνα 2.** Έγχυση για τον αποκλεισμό του οπίσθιου κνημιαίου νεύρου.

### ΤΕΧΝΙΚΗ ΝΕΥΡΙΚΟΥ ΑΠΟΚΛΕΙΣΜΟΥ

#### Νευρικός αποκλεισμός οπίσθιου κνημιαίου νεύρου

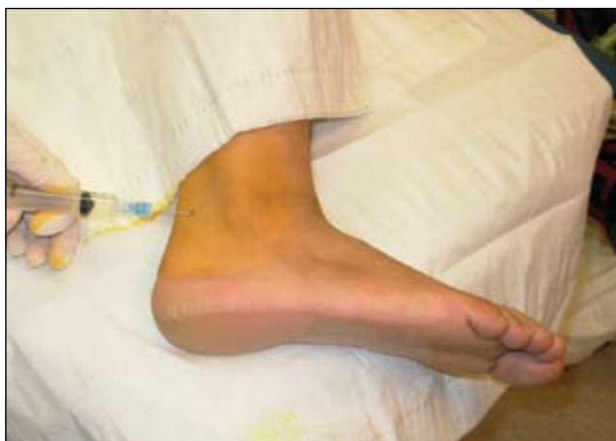Το οπίσθιο κνημιαίο νεύρο είναι κλάδος του ισχιακού νεύρου και κατεβαίνει κατά μήκος της πρόσθιας γαστροκνημίας προς τον αστάγαλιο. Στον αστάγαλιο περνά μεταξύ του αχιλλείου τένοντα και του έσω σφυρού σε μια θέση πρόσθιας της πρόσθιας κνημιαίας αρτηρίας και βαθιά στον καμπήρα καθεκτικό σύνδεσμο. Έπειτα το νεύρο χωρίζεται στο μέσο πτερνιαίο, μέσο πελματιαίο και πλάγιο πελματιαίο τα οποία νευρώνουν το πρόσθιο, μέσο και πλάγιο τμήμα της πτέρνας αντίστοιχα.

Ο αποκλεισμός του οπίσθιου κνημιαίου νεύρου επιτυγχάνεται καλύτερα με τον ασθενή σε ύπτια θέση και τον άκρο πόδα σε έξω στροφή. Η βελόνη εισέρχεται στο επίπεδο του άνω μισού του έσω σφυρού, πρόσθια της πρόσθιας κνημιαίας αρτηρίας και του μέσου του αχιλλείου τένοντα η βελόνη κατευθύνεται προς την οπίσθια κνημιαία επιφάνεια, μέχρι το κόκαλο και αποτραβιέται 2-3mm ενώ εγχύεται 3-4ml αναισθητικού. Το χέρι μας ακουμπά κάθετα στην οπίσθια επιφάνεια της γαστροκνημίας (εικόνα 2).

#### Νευρικός αποκλεισμός γαστροκνημίου νεύρου

Το γαστροκνήμιο νεύρο αναδύεται από κλάδους του κοινού περονιαίου και κνημιαίου νεύρου και κατεβαίνει κατά μήκος της πρόσθιας γαστροκνημίας. Εισέρχεται στο πόδι υποδόρια μεταξύ αχίλλειου τένοντα και προσθιοκάτω επιφάνειας του πλάγιου σφυρού, όπου περνά από τα πλάγια προς το πέμπτο δάχτυλο.

Με τον ασθενή σε πλάγια θέση, η βελόνη εισέρχεται



**Εικόνα 3.** Έγχυση για τον αποκλεισμό του γαστροκνημίου νεύρου.

δίπλα στο έξω όριο του αχιλλείου τένοντα στο επίπεδο 1-2 εκατοστά κάτω από το εξωτερικό έπαρμα του έξω σφυρού. Η βελόνη εισέρχεται υποδόρια προς την κάτω επιφάνεια του έξω σφυρού και προωθείται σχεδόν 1 εκατοστό πριν ενέσουμε 3-4ml αναισθητικού ή και 5ml σε μεγαλιόσωμους ασθενείς (εικόνα 3).

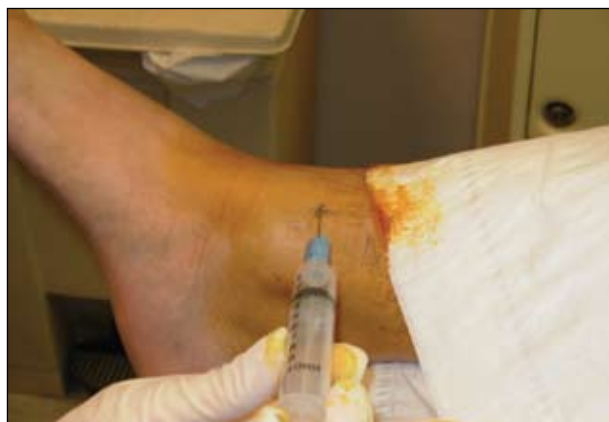### Νευρικός αποκλεισμός σαφηνούς νεύρου

Το σαφνές νεύρο αναδύεται ως τελικός κλάδος του μηριαίου νεύρου και κατεβαίνει υποδόρια κατά μήκος της μέσης επιφάνειας του σφυρού. Εισέρχεται στο πόδι κατά μήκος του μέσου σφυρού και καταλήγει κατά μήκος της μέσης επιφάνειας του ποδιού.

Ο ασθενής πρέπει να είναι σε ύπτια θέση. Ο αποκλεισμός πετυχαίνεται ενύοντας 3-4ml αναισθητικού στον υποδόριο ιστό στη μέση της σαφηνούς φλέβας, με τοξοειδές σχήμα, που είναι εύκολα ορατή κεντρικά και πρόσθια του έσω σφυρού. Ιδιαίτερη προσοχή χρειάζεται στην αναρρόφηση για να μη γίνει έγχυση ενδαγγειακά (εικόνα 4).

### Νευρικός αποκλεισμός επιπολής περονιαίου νεύρου

Το επιπολής περονιαίο νεύρο, ένας κλάδος του κοινού περονιαίου, κατεβαίνει κατά μήκος της προσθιοπλάγιας επιφάνειας του σφυρού και γίνεται υποδόριο καθώς πλησιάζει τον αστράγαλο. Καθώς εισέρχεται στο πόδι, χωρίζεται σε ενδιάμεσο και μέσο ραχιαίο δερματικό νεύρο, το οποίο περνά πάνω από την επιφανειακή πλευρά του εκτατικού καθεκτικού σύνδεσμου.



**Εικόνα 4.** Έγχυση για τον αποκλεισμό του σαφηνούς νεύρου.

Ο ασθενής πρέπει να είναι σε ύπτια θέση. Το επιπολής περονιαίο νεύρο αποκλείεται ενύοντας 5ml αναισθητικού μέσα στον υποδόριο ιστό στο μέσο μεταξύ του πρόσθιου χείλους της κνήμης και του έξω σφυρού (εικόνα 5).

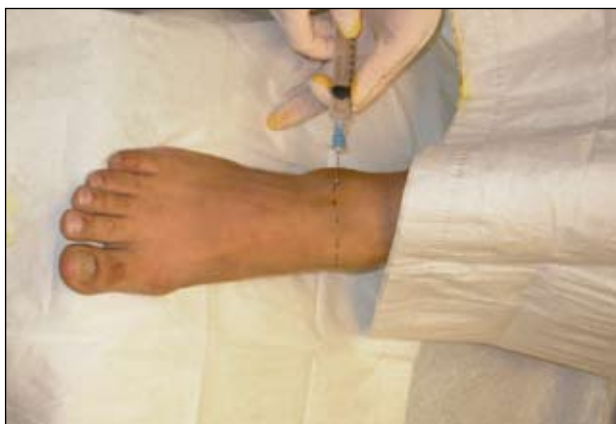### Νευρικός αποκλεισμός εν τω βάθει περονιαίου νεύρου

Το εν τω βάθει περονιαίο νεύρο πλησιάζει το πόδι κατά μήκος της πλάγιας επιφάνειας της κνήμης μεταξύ των τενόντων και του πλάγιου κνημιαίου μυός και κατά μήκος του εκτατικού μυός του μεγάλου δακτύλου. Εισέρχεται στην άνω επιφάνεια του ποδιού, στο εκτατικό καθεκτικό σύνδεσμο, διασταυρώνεται με την ραχιαία αρτηρία και προχωρά προς τα έξω κατά μήκος της μέσης επιφάνειας αυτής της αρτηρίας.

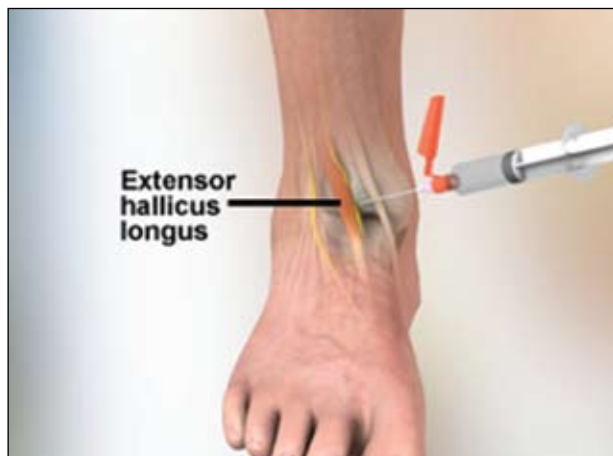Ο ασθενής πρέπει να είναι σε ύπτια θέση. Η ποδοκνημική άρθρωση φέρεται σε ραχιαία κάμψη προκειμένου να αναγνωριστεί ο τένοντας του μακρού εκτείνοντος το μεγάλο δάκτυλο του ποδός. Επαναφέρουμε τον πόδα πίσω. Αναγνωρίζουμε την ραχιαία του ποδός αρτηρία αμέσως επί τα εκτός του τένοντα και διαμέσω δερματικών πομφών εισάγεται η βελόνη. Εγχύουμε 3-5ml βαθιά μέσα στην περιτονία εκατέρωθεν της αρτηρίας (εικόνα 6).

### ΕΠΙΠΛΟΚΕΣ ΚΑΙ ΑΝΕΠΙΘΥΜΗΤΕΣ ΕΝΕΡΓΕΙΕΣ ΑΠΟΚΛΕΙΣΜΩΝ

Είναι εξαιρετικά σπάνιες. Εάν χρησιμοποιηθεί μεγάλος όγκος αναισθητικού υπό μορφή δακτυλίων γύρω



**Εικόνα 5.** Έγχυση για τον αποκλεισμό του νεύρου.



**Εικόνα 6.** Έγχυση για τον αποκλεισμό του εν τω βάθει περωναίου νεύρου.

από τον αστράγαλο είναι δυνατικά πιθανή η συμπίεση αγγείων ιδίως με τη χρήση αδρεναλίνης.

Πιθανές επιπλοκές<sup>1,3</sup>:

- Αποτυχία
- Ταλαιπωρία του ασθενή
- Ενδοαγγειακή έγχυση
- Ενδονευρική έγχυση

Η ενδονευρική έγχυση εκδηλώνεται με έντονο πόνο κατά την έγχυση οπότε υπάρχει κίνδυνος νευρίτιδας και μόνιμης παραισθησίας.

Για τον αποκλεισμό του γαστροκνημιαίου να αποφεύγεται η προσθήκη αδρεναλίνης λόγω μεγάλης αγγειοβρίθειας της περιοχής.

## ΣΥΖΗΤΗΣΗ

Καθένα από τα νεύρα που νευρώνουν τον άκρο πόδα πρέπει να αποκλεισθεί από μόνο του. Οι αποκλεισμοί αυτοί χαρακτηρίζονται από πολύ υψηλά ποσοστά επιτυχίας, χωρίς να απαιτείται ιδιαίτερη εμπειρία<sup>1</sup>.

Δημιουργούμε, κατ' αρχήν, ενδοχοριακό πομφό, πριν προχωρήσουμε βαθύτερα κι έτσι ελαττώνουμε τον πόνο και τη δυσφορία του ασθενούς και κατ' επέκταση το άγχος του<sup>4</sup>.

Η αναρρόφηση πριν την έγχυση του αναισθητικού υγρού μας προφυλάσσει από την ενδοαγγειακή έγχυση και την πρόκληση δυσάρεστων επιπλοκών από το κεντρικό νευρικό σύστημα και από το καρδιαγγειακό σύστημα<sup>2</sup>.

Η πρακτική της πρόκλησης παραισθησίας, κατά το νευρικό αποκλεισμό, προκειμένου να εξασφαλιστεί η επιθυμητή εγγύτητα στο νεύρο, είναι προτιμότερο να

αποφεύγεται εξ' αιτίας του κινδύνου μόνιμης βλάβης του νεύρου.

Μπορεί να επιτευχθεί επαρκής αποκλεισμός χωρίς την πρόκληση παραισθησίας με μασάζ του αναισθητικού μέσα στους περιβάλλοντες ιστούς και με αναμονή περισσότερου χρόνου προκειμένου το αναισθητικό να δράσει.

Η χρήση βελόνης 30G και μήκους 1 inch (25,4mm) μπορεί να χρησιμοποιηθεί και για τη διενέργεια πομφού αλλιά και για την ολοκλήρωση όλης της διαδικασίας. Αυτά είναι λιγότερο επώδυνα και η ροή του υγρού είναι βραδύτερη και ευκολότερα ελεγχόμενη.

Βέβαια, σε έναν παχύσαρκο ασθενή, ίσως δημιουργηθούν προβλήματα στην προσέγγιση των νεύρων αλλιά και στη διάρκεια της αναισθησίας λόγω του λιπώδους ιστού.

Πολλοί συγγραφείς αναφέρουν πλήρη επιτυχία στους αποκλεισμούς αυτούς και παλιότερα<sup>6,7</sup> και πρόσφατα<sup>1</sup>. Υπάρχει και μια παραλληλαγή αποκλεισμού, με μεσοτάρσιους αποκλεισμούς με 98% επιτυχία.

Οι επιπλοκές είναι ασυνήθεις έως ανύπαρκτες<sup>1,3,6,7</sup> ενώ παραισθησία παρατηρείται σε ποσοστό 1% διάρκειας 4 εβδομάδων<sup>3</sup>. Όλοι οι συγγραφείς τείνουν να συμφωνήσουν ότι οι επιπλοκές μπορούν να ελαχιστοποιηθούν, αποφεύγοντας την παραισθησία.

Συνοπτικά, οι αποκλεισμοί περιφερικών νεύρων στην περιοχή του άκρου ποδός είναι χρήσιμοι για την αναισθησία σε μεγάλες δερματοχειρουργικές επεμβάσεις του ποδιού. Μειώνουν τον πόνο του ασθενούς και μειώνουν το συνολικό ποσό αναισθητικού που απαιτείται για τοπική διήθηση. Ο αποκλεισμός του πρόσθιου κνημιαίου νεύρου είναι ο πιο συχνά χρη-

σιμοποιούμενος γιατί η ένεση στο πέλμα είναι πολύ επώδυνη και επεμβάσεις στην επιφάνεια αυτή απαιτούνται συχνότερα.

Όμως, ως είναι υπ'όψιν, ότι τα όρια της αισθητικής κατανομής δεν είναι αυστηρά και οι περιοχές αλληλεπικαλύπτονται.

Η ανατομία της περιοχής είναι πολύπλοκη και η γνώση της απαραίτητη για τη σωστή διενέργεια των αποκλεισμών αυτών.

### BRIEF SUMMARY

The regional anaesthesia of the lower leg is done by blocking the following five nerves: posterior tibial, sural, superficial peroneal, deep peroneal, saphenous.

### SUMMARY

The regional anaesthesia of the lower leg is done by blocking the following five nerves: posterior tibial, sural, superficial peroneal, deep peroneal, saphenous.

The patient should be supine. We make pomphus on the positions where we are going to inject the anesthetic using the techniques described. Special attention should be paid to avoid paresthesia because it may lead to nerve damage. The side effects are rare. The technique is easy and usually successful.

**Key words:** *Regional anaesthesia of the lower leg, posterior tibial, sural, superficial peroneal, deep peroneal, saphenous, procedures to the lower leg.*

### Υπεύθυνος Αλληλογραφίας:

Σταύρος Σταματόπουλος

Κ. Μάτση 14, Θεσσαλονίκη, Τ.Κ. 56121  
Τηλ.: 6947305694  
E-mail: drstamatopoulos@gmail.com

### ΒΙΒΛΙΟΓΡΑΦΙΑ

1. Αναγνωστοπούλου Σ. Περιοχική αναισθησία. Παρισιάνος. Αθήνα 2003.
2. Macc Hahn, Regional Anesthesia. Mosby-Years book 2003.
3. Παπαδόπουλος Γ. Βαδοιούκα Α., Φίλιος Κ. Περιοχική αναισθησία. Εφύρα. Ιωάννινα 2005:218-224.
4. Cohen SI, Roenigk RK. Nerve blocks for cutaneous surgery on the foot. Journal of Dermatological Surgery Oncol 1991; 17:527-534.
5. Fujita M, Manu T. Surgical pearl: use of nerve blocks for botulinum toxin treatment of palmar-plantar hyperhidrosis. Journal Am. Acad. Derm Oct 2001; Vol 45(4):584-589.
6. Kofoed H. Peripheral nerve blocks at the knee and the ankle in operations for common foot disordersm Clin. Orthop 1982; 168:97-101.
7. Sarrafion SK. Ankle-foot peripheral nerve block for mid and forefoot surgery. Fost Ankle 1983; 4:86-90.
8. Sharrock N. Midtarsal block for surgery of the forefoot. Br J Anaesthesia 1986; 58:37-40.

### ΠΗΓΕΣ ΕΙΚΟΝΩΝ

- Εικόνα 1. <http://www.frca.co.uk>  
Εικόνα 2. <http://emedicine.medscape.com>  
Εικόνα 3. <http://emedicine.medscape.com>  
Εικόνα 4. <http://emedicine.medscape.co>  
Εικόνα 5. <http://emedicine.medscape.com>  
Εικόνα 6. <http://www.proceduresconsult.com>