

# Η Χειρουργική του Mohs

## Mohs' Surgery

**ΠΕΡΙΛΗΨΗ** Η Χειρουργική του Mohs είναι μια γνωστή και αξιόπιστη μέθοδος στην ογκολογική χειρουργική των δερματικών νεοπλασιών που συνδυάζει τη ριζική ογκολογική αντιμετώπιση με μικρή καταστροφή των γειτονικών υγιών δομών. Στην παρούσα εργασία παρουσιάζεται η τεχνική του Mohs με έναν απλό και αντικειμενικό τρόπο.

*Λέξεις κλειδιά:* Μικρογραφική τεχνική του Mohs, χειρουργική ογκολογία του δέρματος.

**PROF. L. MARINI, MD**

**R. STANKOVIC**

**A. KRUNIC**

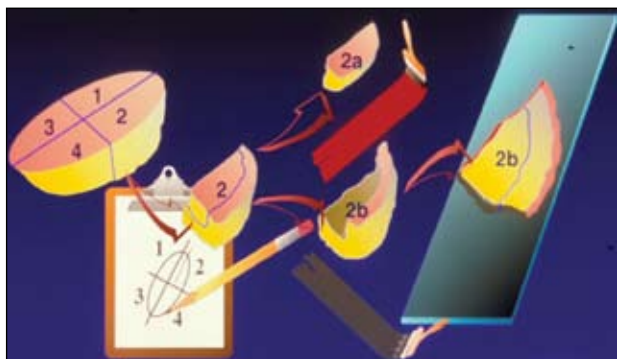*Skin Doctors' Center, Trieste, Italy*

**ΕΠΙΜΕΛΕΙΑ: Φ. ΦΡΑΓΚΟΥ, MD, MSc**

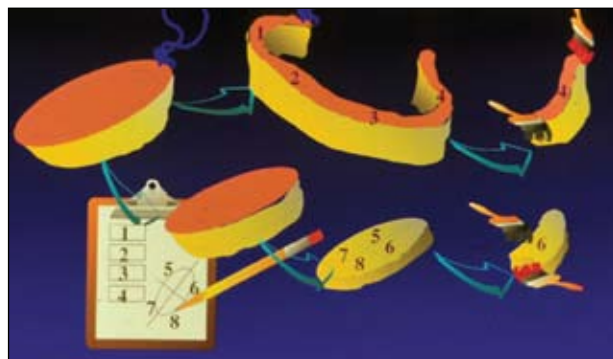
*Δερματολογική Κλινική ΑΠΘ*

### ΕΙΣΑΓΩΓΗ

Στα συνέδρια της χειρουργικής ογκολογίας του δέρματος γίνεται μεγάλη συζήτηση σχετικά με την αποκαλούμενη μικρογραφική τεχνική του Mohs. Πολλοί ομιλητές την αναφέρουν παρουσιάζοντας αποκρουστικές εικόνες από εξαιρετικά προχωρημένες νεοπλασίες και περιστατικά μεταστάσεων, που απαιτούν περίπλοκη και επίπονη θεραπευτική αντιμετώπιση. Ο συνειρμός ανάμεσα στη χειρουργική του Mohs και στα βαρύτατα περιστατικά δερματικών όγκων αποτελεί έτσι έναν αναπόφευκτο, αλλά και ταυτόχρονα ανακριβή κοινό τόπο. Η ιστορία και η ανάπτυξη αυτής της εξαιρετικά ενδιαφέρουσας και αποτελεσματικής θεραπευτικής προσέγγισης έχουν αποδείξει την εγκυρότητα της, ως μία πρωταρχική ένδειξη για την εκρίζωση πρωτοπαθών και υποτροπιάζουσών νεοπλασιών του δέρματος, οι οποίες χαρακτηρίζονται από μία πιο επιθετική βιολογική συμπεριφορά και εντοπίζονται σε ανατομικές περιοχές ιδιαίτερα σημαντικές από αισθητική και λειτουργική άποψη. (εικόνες 1.A και 1.B).



**Εικόνα 1.A.** Σχηματική αναπαράσταση της μεθόδου αποσύνθεσης του εξαιρεθέντος ιστού σύμφωνα με την πρωτότυπη μέθοδο του Mohs. Τα ξεχωριστά χειρουργικά τεμαχίδια, κατάλληλα επεξεργασμένα ώστε να μπορούν να επιτρέψουν μία πλήρη ιστολογική εξέταση και χρωματισμένα ώστε να μπορούν να ταυτοποιηθούν χωρικά στο μικροσκόπιο, επιτρέπουν στο χειρουργό να αναπαραστήσει νοητικά την ιδιοσυστασία του ιστού στο σύνολο του, επάνω στη βάση της προεγχειρητικής χαρτογράφησης.



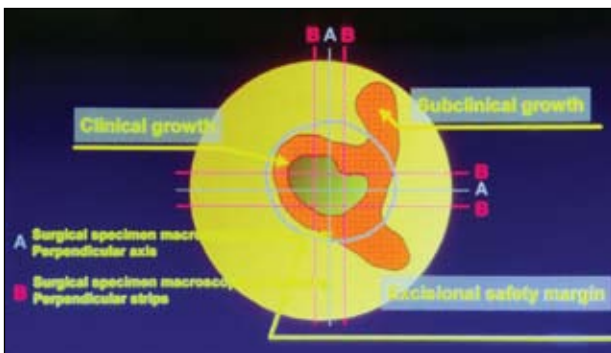
**Εικόνα 1.B.** Μέθοδος τεμαχισμού του αφαιρεθέντος ιστού σύμφωνα με τη σχολή του Tubingen (Γερμανία). Παρότι δίνει τη δυνατότητα για μια πλήρη μικροσκοπική ανάγνωση των χειρουργικά εξαιρεθέντων τεμαχιδίων, ακόμα και σε κάθετη ως προς την επιφάνεια του δέρματος τομή, αποτελεί μία περίπλοκη και δυσκολότερη παραλλαγή συγκριτικά με την αρχική μέθοδο. Δε μπορεί ακόμα να εφαρμοστεί σε ιστικά τεμαχίδια μικρού μεγέθους.

Η μικρογραφική χειρουργική προέρχεται από μία λαμπρή επινόηση του Frederic Mohs, ενός Αμερικανού χειρουργού από το Wisconsin, ο οποίος τη σχεδίασε ενώ ήταν ακόμα φοιτητής, ακριβώς λίγο πριν από την αποφοίτησή του το 1941<sup>1</sup>. Ο Frederic Mohs, γεννημένος το 1910, δημιούργησε το σημείο της έναρξης μιας ανοδικής καμπής, που οδήγησε την τεχνική του μέσα από σημαντικές τροποποιήσεις<sup>2-4</sup>, στο να αποκτήσει σήμερα μία ξεχωριστή θέση στο πεδίο της ογκολογικής χειρουργικής των δερματικών νεοπλασιών. Σε ολόκληρο τον κόσμο είναι γνωστή και αναγνωρισμένη για τα χαρακτηριστικά της αξιοπιστίας, της επαναληπτικότητας και της απλότητας στη διεξαγωγή της<sup>5-7</sup>. Σε έμπειρα χέρια και με δομές ειδικά εξοπλισμένες, τα ποσοστά ίασης που επιτυγχάνονται με την τεχνική κατά Mohs είναι από τα υψηλότερα στη βιβλιογραφία, τόσο για ορισμένες συγκεκριμένες νεοπλασίες που εμφανίζονται πρωτοπαθώς, όσο και για τις υποτροπές της ίδιας φύσης<sup>7,9</sup>.

Είναι προφανές ότι η διατήρηση της έννοιας της «χειρουργικής για περίσωση», για χρήση δηλαδή όταν όλες οι άλλες θεραπείες έχουν πλέον αποδείξει την αναποτελεσματικότητά τους, αποκτάει σήμερα ένα σθένος αρκετά μειωτικό και -ας μου επιτραπεί- λανθασμένο για τη χειρουργική του Mohs, όσον αφορά στη σημερινή και μοντέρνα σημασία του όρου.

Στις Ηνωμένες Πολιτείες και στην Αυστραλία, όπου

αυτή η θεραπευτική προσέγγιση χρησιμοποιείται εδώ και χρόνια και κυρίως ως θεραπεία πρώτης γραμμής (με πλήρη συμμόρφωση προς τις ειδικές ενδείξεις που έχουν προταθεί και είναι αποδεκτές από τις κρατικές και ιδιωτικές επιτροπές ελέγχου για τις σχέσεις κόστους-οφέλους αναφορικά με τις διάφορες θεραπευτικές προσεγγίσεις), η χειρουργική του Mohs κατάφερε πραγματικά να αποδείξει τη μεγάλη θεραπευτική αποτελεσματικότητά της. Η τοποθέτηση της χειρουργικής του Mohs σε αυτή την πιο ευρεία διάσταση, επέτρεψε τελικά τόσο στους ασθενείς, όσο και στους χειρουργούς να εκτιμήσουν τις πραγματικές δυνατότητες της, που περιγράφονται συνολικά από μία εξαιρετικά ριζική ογκολογική αντιμετώπιση συνδυασμένη με μία ελάχιστη καταστροφή των γειτονικών στις νεοπλασίες υγιών δομών. Σκοπός αυτού του άρθρου είναι να παρουσιάσει την τεχνική του Mohs με έναν πιο απλό και αντικειμενικό τρόπο, όπως είχε εκληφθεί από εμάς αρχικά και έπειτα τροποποιήθηκε, ώστε να μπορούμε στη συνέχεια να τη συστήνουμε, με σιγουριά και ευχέρεια, σε όλες τις περιπτώσεις όπου υπάρχει η κατάλληλη ένδειξη. Η αγάπη για το επάγγελμα και το ενδιαφέρον για τη μελέτη και την εμπέδωση συνεχώς νέων τεχνικών πρέπει να αποτελούν τη σταθερή κινητήρια δύναμη του ιατρού. Μόνο με αυτόν τον τρόπο μπορούν να κατανοηθούν και να αφομοιωθούν οι πιο έγκυρες καινοτομικές θεραπείες. Η χρήση τους στους

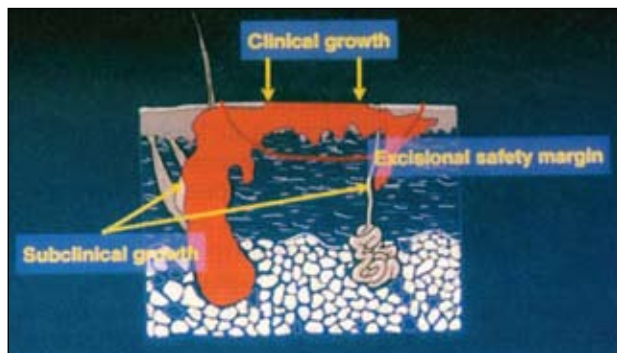


**Εικόνα 2.A.** Σχηματική αναπαράσταση του συχνού ενδεχόμενου διαφοράς μεγέθους, ανάμεσα στην κλινική εκδήλωση σε επίπεδο επιδερμίδας και στη δερματική υποκλινική ανάπτυξη, μιας τυπικής μη μελανοκυτταρικής νεοπλασίας. Η κόκκινη γραμμή της εκτομής, ενώ βρίσκεται σε μια λογική απόσταση ασφαλείας από τα όρια του ορατού όγκου, ενδέχεται, όπως στη συγκεκριμένη περίπτωση, να μην εξασφαλίζει την πλήρη εκτομή. Ο τυπικός μακροσκοπικός τεμαχισμός του χειρουργικού τεμαχιδίου στο εργαστήριο, δεν επαρκεί ώστε να καταστεί δυνατή η πλήρης αξιολόγηση όλων των ορίων του αφαιρεθέντος ιστού.

ασθενείς στη συνέχεια θα επιτρέψει την επίτευξη των καλύτερων αποτελεσμάτων.

## Η ΤΕΧΝΙΚΗ

Ενώ ο δερματοχειρουργός που χρησιμοποιεί άλλες καταστρεπτικές ή αφαιρετικές τεχνικές σκέφτεται κυρίως την ευκολία εκτέλεσης, το αισθητικό αποτέλεσμα ή την αποκατάσταση, εκείνος που επιλέγει τη χειρουργική του Mohs, επικεντρώνεται αποκλειστικά και μόνο στην ολοκληρωτική εξαίρεση της νεοπλασίας<sup>7</sup>. Οι διαστάσεις και η έκταση του τελικού ελλείμματος σε αυτή την τελευταία περίπτωση δεν είναι επακριβώς προβλέψιμα, αλλά θα παράγουν αναμφίβοτα ένα «αρνητικό ισοζύγιο», που θα είναι ανάλογο με την πραγματική επέκταση του όγκου στους ιστούς, τόσο επιπολής όσο και εν τω βάθει (εικόνες 2.A και 2.B). Αυτό που καθοδηγεί το χέρι του χειρουργού δεν είναι η φαντασία ή η εμπειρία, αλλά ο προσεκτικός ιστολογικός έλεγχος, ταυτόχρονος ή ετερόχρονος, στα όρια και στη βάση του αφαιρεθέντος ιστοτεμαχίου<sup>10</sup>. Ένα συνεκτικό σύστημα φωτογραφικής χαρτογράφησης (Microchart®: επινοήθηκε και σχεδιάστηκε το 1993 από τον prof. Leonardo Marini), επιτρέπει με ακρίβεια και ευκολία την αναγωγή στην κλινική



**Εικόνα 2.B** Δερματική υποκλινική ανάπτυξη νεοπλασίας ίδιου τύπου, σε κάθετη διατομή. Τα εξαρτήματα του δέρματος, συμβάλλουν συχνά στον καθορισμό μιας ανάπτυξης των καρκινικών κυττάρων σε κατακόρυφη φορά, δρώντας ως υλικό υποστήριξης για την ανάπτυξη τους.

πράξη, μετά από την εξέταση στο μικροσκόπιο των μεμονωμένων χειρουργικών ιστοτεμαχίων. Οι πιθανές νεοπλασματικές νησίδες που έχουν παραμείνει μπορούν να αναγνωριστούν με ασφάλεια στο μικροσκόπιο και χάρη στη χαρτογράφηση, ο χειρουργός μπορεί να παρέμβει στη συνέχεια περιορίζοντας τις ενέργειές του με τρόπο επιλεκτικό, στις περιοχές που αντιστοιχούν στα θετικά ακόμα δείγματα. Μόνο εφόσον θα επιτευχθεί μία πλήρως αρνητική ιστολογική εξέταση σε όλες τις διαστάσεις, ο χειρουργός θα μπορέσει να θεωρήσει ολοκληρωμένο το επεμβατικό του έργο και θα αποφασίσει να επιλέξει ανάμεσα στις διάφορες τεχνικές αποκατάστασης, εκείνη που ανταποκρίνεται περισσότερο στην καλύτερη αισθητική και λειτουργική αποκατάσταση της βλάβης. Από αυτή την οπτική, η τεχνική εμφανίζεται πολύ απλή και στην πραγματικότητα έτσι είναι, εφόσον ο χειρουργός κατορθώνει να αφομοιώσει όλες τις λεπτομέρειες της και έχει την ευχέρεια να τις εφαρμόσει με τη λογική σειρά τους. Θα προσπαθήσουμε στη συνέχεια να περιγράψουμε την επεμβατική διαδικασία σε μία τυπική περίπτωση κακοήθους επιθηλιακής νεοπλασίας του δέρματος (διηθητικό βασικοκυτταρικό επιθηλιώμα), η οποία μπορεί να χρησιμεύσει ως παράδειγμα για όλες τις εφαρμογές της μικρογραφικής τεχνικής του Mohs.

## ΚΑΘΟΔΗΓΗΣΗ ΤΟΥ ΑΣΘΕΝΟΥΣ

Ιδανικά, η παραπομπή σε μία εξειδικευμένη μονάδα δερματοχειρουργικής, θα έπρεπε να συστήνεται στον ασθενή από επαγγελματίες, οι οποίοι δραστηριοποιούνται στον έλεγχο μεγάλων πληθυσμών, όπως είναι

**ΠΙΝΑΚΑΣ 1. Η ΧΕΙΡΟΥΡΓΙΚΗ ΤΟΥ ΜΟΗΣ.**

|                                   |  |
|-----------------------------------|--|
| Επίσημη ονομασία                  | Μικρογραφική χειρουργική του Mohs  |
| Ταξινόμηση                        | Ογκολογική χειρουργική   |
| Ορισμός                           | Αφαιρετική χειρουργική τεχνική με πλήρη ιστολογικό έλεγχο (100%) των ορίων και τρισδιάστατη γραφική αναπαράσταση του καρκινικού όγκου  |
| Ενδείξεις                         | Κακοήθεις επιθηλιακές και μεσεγχυματικές νεοπλασίες, πρωτοπαθείς και υποτροπιάζουσες, με μονοεστιακή εκδήλωση, με ασαφή κλινικά όρια και εντόπιση σε ανατομικές θέσεις ιδιαίτερα σημαντικές και ευαίσθητες.  |
| Εμπνευστής                        | Frederic E. Mohs (1910): Pre-excisional fixation of tissues in the treatment of cancer in rats. <i>Cancer Res</i> 1:49-51, 1941  |
| Τροποποιήσεις                     | Frederic E. Mohs: The fresh tissue technique in "Skin Surgery" Epstein ed., 1956.<br><br>Theodore Tromovitch: Microscopically controlled excision of skin tumors: Chemosurgery fresh tissue technique. <i>Arch Dermatol</i> 1974; 110:231-232<br><br>Leonardo Marini: Micrographic Surgery: Getting organized. XIVth Congress of the International Society for Dermatologic Surgery, Seville, October 1-4, 1993.<br><br>Leonardo Marini: Microchart and Cryosystem: perfect partners for Micrographic Surgery. XVIIIth Congress of the International Society for Dermatologic Surgery, Amsterdam, September 25-28, 1997. |
| Επαγγελματική κατάρτιση           | Δερματοχειρουργική εκπαίδευση προχωρημένου επιπέδου<br>Δερματοχειρουργική εκπαίδευση με κατεύθυνση ογκολογική<br>Ειδική εκπαίδευση μέσω εξειδικευμένων κέντρων   |
| Αναγκαίος εξοπλισμός              | Χειρουργική αίθουσα με εξειδικευμένο δερματοχειρουργικό εξοπλισμό<br>Ιστολογικό εργαστήριο με κρουσάτη και οπτικό μικροσκόπιο  |
| Πλεονεκτήματα                     | Πολύ υψηλά ποσοστά ογκολογικής εκρίζωσης με ελάχιστη θυσία του υγιούς ιστού  |
| Μειονεκτήματα                     | Υψηλή οικονομική επένδυση αρχικά<br>Αρκετά μεγάλοι χρόνοι τεχνικών διαδικασιών<br>Υψηλό κόστος για τον ασθενή  |
| Επιστημονικές κοινότητες αναφοράς | ACMMSO: American College of Mohs Micrographic Surgery and Cutaneous Oncology – 930 Nord Mescham Road Shaumburg, IL 60173-6016 USA<br>ESMS: European Society for Micrographic Surgery – Chantry Cottage North moreton, Oxon OX11 9AX, UK  |

ο ιατρός της γενικής ιατρικής ή των συγκεκριμένων συστημάτων του οργανισμού, π.χ. ο δερματολόγος μη χειρουργικής κατεύθυνσης, ή ο ειδικός των διαφόρων οργάνων του σώματος (Ω.Ρ.Λ., γυναικολόγος, οφθαλμίατρος). Αυτή η συμπεριφορά, δυστυχώς όχι πολύ

συχνή στη χώρα μας, βοηθάει δίχως άλλο τον ασθενή να προχωρήσει με εμπιστοσύνη σε μία διαδικασία διάγνωσης, θεραπείας και ελέγχου, καθοδηγούμενη και εγγυημένη από μια διαφανή και αποτελεσματική σχέση συνεργασίας ανάμεσα σε δομές και επαγγελ-



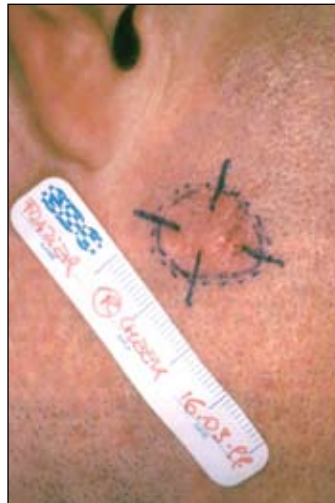**Εικόνα 3.** Το σύστημα Microchart® επινοήθηκε και πραγματοποιήθηκε ώστε να καθοδηγεί το χειρουργό, με τον πιο συνεκτικό και ασφαλή τρόπο, στην πολύπλοκη επεμβατική διαδικασία που διακρίνει τη μικρογραφική χειρουργική του Mohs. Μία σειρά από γραφικά «υπομνήματα», προλαμβάνει, ή μειώνει στο ελάχιστο τα λάθη που οφείλονται σε απροσεξία,

σε κακή τοποθέτηση των εκτομηθέντων τεμαχιδίων και σε δυσκολίες ανταπόκρισης ανάμεσα στο χειρουργό και το εργαστήριο. Η χρήση του σε ευρύτερη κλίμακα θα μπορούσε να διασφαλίσει μία μεγαλύτερη αναπαραγωγιμότητα των αποτελεσμάτων πέρα από την καλύτερη τυποποίηση της επέμβασης και της συλλογής των δεδομένων.

ματίες ιατρούς, για την επίλυση των συγκεκριμένων παθολογικών προβλημάτων. Είναι πολύ δύσκολο να κατέχει ο ασθενής τις ειδικές γνώσεις, που θα τον οδηγήσουν να επιλέξει με νρεμία ανάμεσα στις διάφορες πιθανές θεραπευτικές επιλογές για την περίπτωση του και η γενική πληροφόρηση με στόχο τη διεύρυνση των γνώσεων του, συχνά δεν επιφέρει την επιθυμητή έκβαση. Το αναπόφευκτο αποτέλεσμα, είναι η περιορισμένη ή λανθασμένη χρήση τεχνικών, που αλλιώς θα ήταν έγκυρες. Η μικρογραφική χειρουργική του Mohs χρησιμοποιείται λίγο στη χώρα μας, εξαιτίας μίας σειράς προβλημάτων ενημερωτικού χαρακτήρα, εκπαίδευσης, κόστους και διαχειρίσις.

## Ο ΑΣΘΕΝΗΣ

Ο Μ.Φ. είναι ένας ασθενής 30 ετών, άντρας, με καταγωγή από τις Η.Π.Α., με φωτότυπο 1-2 σύμφωνα με την ταξινόμηση κατά Fitzpatrick, ο οποίος, λόγω των απαιτήσεων του επαγγέλματος του, χρειάστηκε να υποβληθεί σε έντονη και μακροχρόνια έκθεση στην ηλιακή ακτινοβολία. Δεν χρησιμοποίησε επαρκή προστασία σε νεαρή ηλικία. Δεν αναφέρει σημαντικές τοπικές ή συστηματικές παθήσεις στην οικογένεια. Είναι κατά τα άλλα υγιής και δεν λαμβάνει φαρμακευτικές ουσίες. Περίπου από 18μήνου, αναφέρει ότι είχε προσέξει μία κηλιδώδη βλάβη με εντόπιση στην προωτιαία περιοχή της δεξιάς παρειάς, διαμέτρου περίπου 5mm, υπεραιμική, με έντονη επιφανειακή



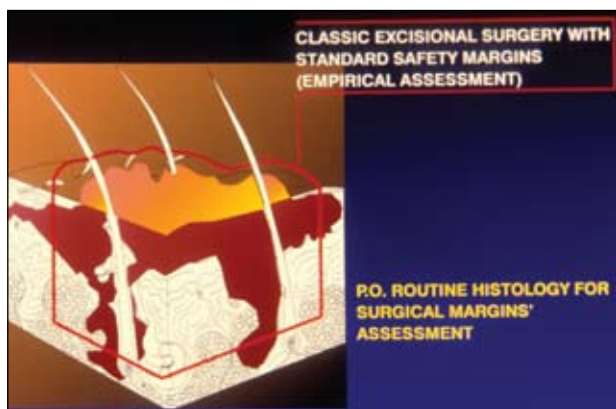
**Εικόνα 4.** Ασθενής Μ.Φ.: προεχειρητική λεπτομέρεια της βλάβης. Είναι εμφανείς οι γραμμές που διακρίνουν τα ορατά κλινικά όρια από τα επιλεχθέντα προς εκτομή για το περιστατικό. Επιστήνουμε την προσοχή στη γραφική αναπαράσταση των αξόνων συμμετρίας που τέμνουν κάθετα τις δύο περιφέρειες. Αυτοί αντιπροσωπεύουν τις πρώ-

τες και σημαντικότερες γραμμές τομής, οι οποίες επιτρέπουν στο χειρουργό να διατηρήσει το χωρικό προσανατολισμό του ιστοτεμαχίου, κατά τη διάρκεια των διαδικασιών που έπονται της μικρογραφικής επέμβασης.

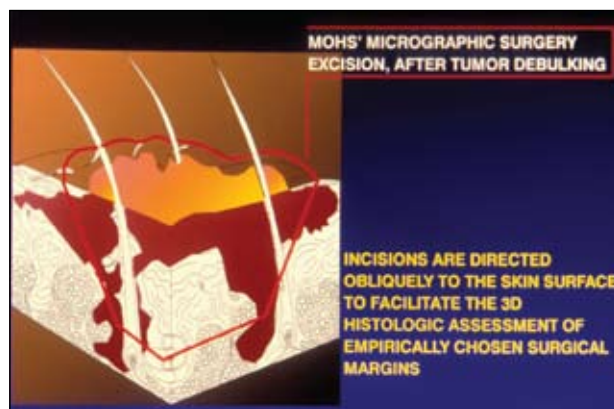
απολέπιση και χρόνια εξέλιξη. Αφού επισκέφτηκε έναν ειδικό ιατρό στις Η.Π.Α., τέθηκε η διάγνωση του Επιφανειακού Βασικοκυτταρικού Επιθηλιώματος (Επιφανειακό BCC) και η βλάβη αντιμετωπίστηκε με θερμική καταστροφή μέσω κρυοθεραπείας (τεχνική ανοικτού σπρέι). Ο Μ.Φ. θυμάται τη δημιουργία μιας πομφόλυγας, με εικόνα κλινικής αποκατάστασης μετά από κάποιες εβδομάδες. Ο ασθενής αναφέρει την επανεμφάνιση της αρχικής βλάβης στην ίδια θέση, έξι μήνες μετά από τη θεραπεία, η οποία και αυτή τη φορά αντιμετωπίστηκε με τεχνική κρυοκαταστροφής. Η ίδια σειρά διαδικασιών επέτρεψε την επίτευξη μιας φαινομενικής επούλωσης. Μερικές εβδομάδες πριν, ο Μ.Φ. παρατηρούσε την επανεμφάνιση μικρών βλαβών με τη μορφή βλατιδών έντονα υπεραιμικών, σε έδαφος της υποτροφικής ουλώδους πλάκας, υπολειμματικής των δύο προηγούμενων επεμβάσεων. Έτσι, απευθύνθηκε σε ένα γενικό ιατρό, ο οποίος θέτοντας τη διάγνωση της πιθανής υποτροπής του βασικοκυτταρικού επιθηλιώματος, τον παρέπεμψε σε εμάς για την αντιμετώπιση του περιστατικού.

## Η ΒΛΑΒΗ

Αντικειμενικά η βλάβη εντοπισμένη στην προωτιαία περιοχή της δεξιάς παρειάς, παρουσιάζεται με στρογγυλό σχήμα και διαστάσεις 1,2x0,8cm, καλυμμένη από δέρμα υποτροφικό, ουλώδες, αυλακωμένο από λεπτά τριχοειδή αγγεία με βλατιδώδη στοιχεία διά-



**Εικόνα 5.A.** Γραφική αναπαράσταση των τυπικών επιπέδων χειρουργικής τομής, οι οποίες χρησιμοποιούνται από ένα χειρουργό για την εξαίρεση μίας δερματικής νεοπλασίας με την κλασική τεχνική.



**Εικόνα 5.B.** Πλάγιες τομές, συγκλίνουσες στο κέντρο της νεοπλασίας, σύμφωνα με τη μέθοδο του Mohs. Η αμβλεία γωνία ανάμεσα στην κάθετη και στην οριζόντια εν τω βάθει διάσταση του εξαιρεθέντος ιστού, θα επιτρέψει μία πλήρη ιστολογική ανάγνωση, αφού αναστρέψουμε την πλάγια επιφάνεια στην περιφέρεια, μέχρι να αποτελέσει μία γραμμή συνέχειας με το βαθύτερο επίπεδο.

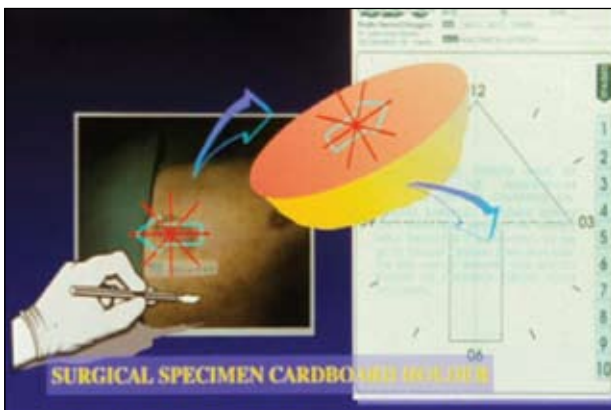
σπαρτα στην έκταση της και στην περιφέρεια. Μετά από την κατάλληλη φωτογραφική τεκμηρίωση με τη χρήση χιλιοστομετρικής κλίμακας, πραγματοποιείται σύνθετη (κατακόρυφη και κατ' εφαπτομένη) βιοψία με punch. Το αποτέλεσμα της ιστολογικής εξέτασης επιβεβαιώνει την παρουσία στοιχείων συμβατών με βασικοκυτταρικό επιθηλίωμα, με επέκταση κατά μήκος των τριχοσηληματογόνων δομών. Αφού γίνεται συζήτηση με τον ασθενή σχετικά με το συγκεκριμένο περιστατικό του, σημειώνοντας τη δυσκολία στο να εγγυηθούμε την πλήρη εξαίρεση της βλάβης με εναλλακτικές τεχνικές, του συστήνεται η χειρουργική εκτομή με μικρογραφική τεχνική του Mohs. Μετά από την ενυπόγραφη συγκατάθεση του ασθενούς, ξεκινάει ο προγραμματισμός της επέμβασης και η ενημέρωση του ασθενούς σχετικά με την προεγχειρητική προετοιμασία και τις μετεγχειρητικές διαδικασίες.

## Η ΕΠΕΜΒΑΣΗ

Προετοιμάζεται ο κρυστάτης, ώστε να έρθει σε θερμοκρασία λειτουργίας (-25/30°C) και το εργαστήριο για την κρυοπηξία των χειρουργικών ιστοτεμαχίων με τεχνική συμπίεσης, μέσω μηχανικού συστήματος και κατάλληλης δεξαμενής υγρού αζώτου (Cryosystem®: επινοήθηκε και κατασκευάστηκε το 1995 από τον prof. Leonardo Marini). Σχεδιάζεται το σύστημα ταχείας ιστολογικής χρώσης με αιματοξυλίνη-πωσίνη και ρυθμίζεται το μικροσκόπιο σε μεγεθύνσεις 2,5-10-40x.

Οργανώνεται το πεδίο των εργασιών για τον τεμαχισμό και τη χρώση των χειρουργικών ιστοτεμαχίων. Ο τεχνικός του ιστολογικού εργαστηρίου είναι σε αναμονή και ξεκινάει η προετοιμασία του ασθενούς.

Ο Μ.Φ. συνοδεύεται στον προθάλαμο όπου συμπληρώνει την καρτέλα του, ειδικά σχεδιασμένη για την τεκμηρίωση των περιστατικών της μικρογραφικής χειρουργικής του Mohs (Microchart®) (εικόνα 3). Καταγράφονται οι κλινικές διαστάσεις της νεοπλασίας, τα όρια ασφαλείας που έχουν επιλεγεί για την εξαίρεση της, το κλινικό ιστορικό του ασθενούς και της βλάβης. Με μεγεθυντικές διόπτρες (4,5 X-Design for Vision, USA), προχωρούμε σε μία προσεκτική εξέταση της βλάβης σε χώρο με κατάλληλο φωτισμό. Με ένα ανεξίτηλο μαρκαδοράκι, σχεδιάζονται με συνεχή γραμμή τα ορατά κλινικά όρια της νεοπλασίας. Με το ίδιο μαρκαδοράκι, σχεδιάζονται με διακεκομμένη γραμμή τα περιφερικά όρια ασφαλείας. Οι κύριοι άξονες: κεφαλο-ουριαίος και πηλαγιο-πλάγιος, διαγράφονται με το ίδιο μαρκαδοράκι, τέμνοντας τα προτεινόμενα όρια εκτομής της βλάβης (εικόνα 4). Οι πραγματοποιηθείσες μετρήσεις, είτε με χειρουργικό διαστημόμετρο είτε με υποδεκάμετρο, καταγράφονται στην καρτέλα. Αφού τοποθετείται κοντά στο όριο της βλάβης ένα αυτοκόλλητο με χιλιοστομετρική βαθμονόμηση, που φέρει το όνομα του ασθενούς, την ημερομηνία και την ανατομική εντόπιση κοντά στο όριο της βλάβης, ακολουθεί η συλλογή της φωτογραφικής τεκμηρίωσης μέσω φωτογραφικής μηχανής στιγμιαίας εκτύπωσης



**Εικόνα 6.** Μεταφορά του εκτομηθέντος ιστού στην επιφάνεια του απορροφητικού χαρτονιού. Το καθοδηγητικό σχέδιο, τυπωμένο στο χαρτονάκι, επιτρέπει στο χειριστή να τοποθετήσει τις τομές των κύριων αξόνων, ώστε να συμπίπτουν με τις αντίστοιχες γραμμές αναφοράς. Έτσι, η ανταπόκριση ανάμεσα στη χειρουργική αίθουσα και το εργαστήριο είναι άριστη.

(Polaroid Macro 5 SLR®) και σε μεγέθυνση 1:1. Μια φωτογραφική μηχανή reflex με ακτινικό φλιν, συλλέγει τις κλινικές εικόνες σε ένα φιλμ για σλάνιτς. Στη συνέχεια, το χιλιστομετρικό αυτοκόλλητο αποκολλάται από το δέρμα του ασθενή και τοποθετείται στον ελεύθερο χώρο της φωτογραφίας Polaroid, ώστε να χρησιμεύσει προσδιοριστικά. Επίσης, συμπληρώνονται τα στοιχεία του ασθενή και της βλάβης, στα καρτελάκια του φωτογραφικού υλικού και στα φιαλίδια μεταφοράς των χειρουργικών ιστοτεμαχίων<sup>11</sup>.

Ο ασθενής συνοδεύεται στα αποδυτήρια της χειρουργικής αίθουσας και προετοιμάζεται για την επέμβαση. Δεδομένου ότι δεν είναι προβλέψιμη η διάρκεια και η έκταση της χειρουργικής πράξης, ο ασθενής προετοιμάζεται με τον καθιερωμένο τρόπο, που ισχύει για κάθε χειρουργική επέμβαση. Προτιμάμε να έχουμε στη διάθεση μας αρκετή επιφάνεια δέρματος ελεύθερη, ώστε να τοποθετήσουμε με άνεση τα απαραίτητα εργαλεία, τόσο για τη διεξαγωγή της επέμβασης, όσο και για τους ενδεχόμενους χειρισμούς μιας έκτακτης ανάγκης.

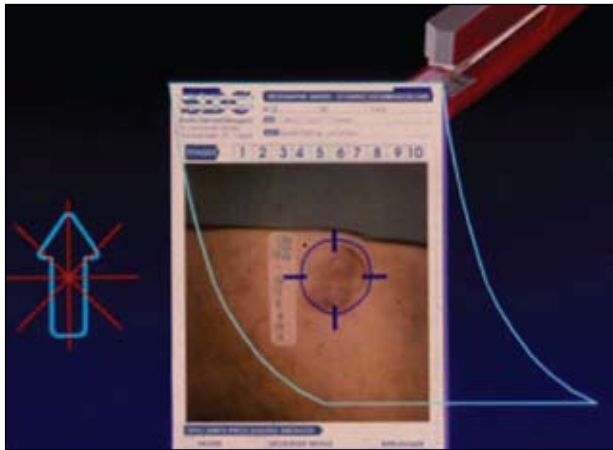
Αφού συνδέσουμε τον ασθενή με τη μεταλλική πλάκα της χειρουργικής διαθερμίας, προχωράμε στην αντισψία της επιφάνειας με διαφανές διάλυμα χλωρεξιδίνης. Η αναισθησία πραγματοποιείται με τεχνική τοπικής και περιοχικής διήθησης, με σύριγγες μιας χρήσης και βελόνες 30G (1,5N). Το χρησιμοποιούμενο αναισθητικό, για ασθενείς χωρίς καρδιακά προβλήματα, είναι λιδοκαΐνη 2% με αδρεναλίνη 1:200000 διαλυμένη

σε ποσοστό 50% με βουπιβακαΐνη 2%. Μόλις επιτευχθεί η συστολή των τριχοειδών αγγείων, προχωρούμε στη χειρουργική αφαίρεση του δερματικού ιστοτεμαχίου που περικλείει τη βλάβη, αφού έχει ήδη προηγηθεί η σήμανση των γραμμών που αντιστοιχούν στους άξονες συμμετρίας. Η εξαίρεση πραγματοποιείται, με τη λεπίδα του νυστεριού να σχηματίζει γωνία 45° σε σχέση με το επίπεδο της επιφάνειας του δέρματος (εικόνες 5.A και Β). Στην περίπτωση εξωφυτικών νεοπλασίων, μπορεί πριν από την καταγραφή, να προβούμε σε απόξεση του επιφανειακού τμήματος του όγκου, με ξέστρο Fox κατάλληλου μεγέθους.


Δεδομένης της νεοπλασματικής διήθησης των τριχοσημηγματικών θυλάκων, η οποία έχει επιβεβαιωθεί από το πόρισμα της προεγχειρητικής ιστολογικής εξέτασης, προχωρούμε μέχρι τον υποδόριο ιστό, όπου οριοθετείται το οριζόντιο επίπεδο της εξαίρεσης. Αφού αποκοπεί το χειρουργικό ιστοτεμάχιο από τους γειτονικούς του ιστούς, φροντίζουμε για τη μεταφορά του με προσοχή πάνω σε απορροφητικό χαρτονάκι, στο οποίο προηγουμένως έχουμε σημειώσει τα στοιχεία του ασθενούς. Έχουμε τοποθετήσει το ιστοτεμάχιο με εξαιρετική προσοχή, ώστε να συμπίπτουν οι επισημάνσεις που αντιστοιχούν στις γραμμές της συμμετρίας, με εκείνες που είναι προεκτυπωμένες στο χαρτονάκι (εικόνα 6). Στη συνέχεια, φροντίζουμε για την αιμόσταση και για την προσωρινή περιποίηση και κάλυψη του χειρουργικού τραύματος. Το χειρουργικό ιστοτεμάχιο, μεταφέρεται πάνω στο ειδικό χαρτονάκι και μαζί με το καρτελάκι του φωτογραφικού υλικού στο εργαστήριο. Ο ασθενής καθησυχάζεται και ενημερώνεται για το χρονικό διάστημα που απαιτείται για την προετοιμασία του ιστολογικού παρασκευάσματος. Ο Μ.Φ. ξεκουράζεται και μπορεί με άνεση να διαβάσει μια εφημερίδα.

## ΤΟ ΕΡΓΑΣΤΗΡΙΟ

Ο τεχνικός του ιστολογικού εργαστηρίου έχει προετοιμάσει μια σειρά από πλάκκια μικροσκοπίου με το όνομα και τα στοιχεία του ασθενή και ετοιμάζεται να συνεργαστεί με το χειρουργό για την πρώτη φάση της επεξεργασίας του ιστοτεμαχίου, το οποίο έχει ληφθεί από τον συγκεκριμένο ασθενή. Επάνω στο τραπέζι που είχε διαμορφωθεί πρωτύτερα, το ιστοτεμάχιο στραγγίζεται προσεκτικά με γάζα, με εξαιρετική προσοχή ώστε να μην αποκολληθεί από το απορροφητικό χαρτονάκι και χαθεί έτσι ο τοπογραφικός προσανατολισμός του. Ένα λεπτό, διαφανές φύλλο του οξικού στερε-

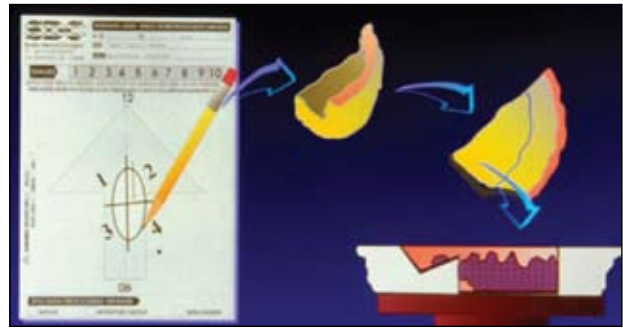


**Εικόνα 7.A.** Το σύστημα Microchart® προβλέπει τη χρήση ξεχωριστών λεπτών φύλλων του οξικού, για κάθε ένα από τα χειρουργικά στάδια που είναι απαραίτητα για την εκρίζωση της νεοπλασίας. Η στερέωση τους πάνω στο καρτελάκι για τη φωτογραφία Polaroid® 1:1 του όγκου αποτελεί την αρχή της γραφικής φάσης της τεχνικής του Mohs.




**Εικόνα 7.B.** Ο χειριστής περιγράφει επάνω στο φύλλο του οξικού, χρησιμοποιώντας ένα λεπτό και ανεξίτηλο μαρκαδοράκι, το σχεδιάγραμμα της αποσύνθεσης των ξεχωριστών αφαιρεθέντων τεμαχιδίων. Η υποκείμενη κλινική φωτογραφία δε μεταβάλλεται με αυτόν τον τρόπο, διατηρώντας την αποδεικτική της αξία, γεγονός πολύ σημαντικό και από την ιατροδικαστική σκοπιά. Με την ολοκλήρωση της επέμβασης ο χειρουργός θα είναι σε θέση να αναπαραστήσει στις τρεις διαστάσεις την υποκλινική επέκταση της νεοπλασίας, βήμα προς βήμα.

ώνεται με ένα συρραπτικό στο καρτελάκι που φέρει τη φωτογραφία Polaroid®. Επάνω σε αυτό το φύλλο σχεδιάζονται με ανεξίτηλο μαρκαδοράκι οι γραμμές που αντιστοιχούν στο διαχωρισμό του ιστοτεμαχίου.



**Εικόνα 8.** Αφού σχεδιαστεί η αποσύνθεση του αφαιρεθέντος ιστού, τα επιμέρους τεμαχίδια απομονώνονται μεταξύ τους με ακριβείς τομές. Θα χρησιμοποιηθούν στη συνέχεια με τρόπο ώστε να προβάλλουν στο ίδιο επίπεδο τομής τόσο την πλάγια χειρουργική επιφάνεια όσο και την εν τω βάθει οριζόντια. Η τομή χαλάρωσης, κοντά στο ελεύθερο άκρο των παχύτερων τεμαχιδίων, διευκολύνει τη διαδικασία της πλάγιας αναστροφής των άκρων τους επιτρέποντας τον πλήρη ιστολογικό έλεγχο, χωρίς ασυνέχειες ανάμεσα στα επίπεδα των δύο διαστάσεων.

Ο τεμαχισμός είναι απαραίτητος, για να επιτευχθούν ιστολογικά παρασκευάσματα με εύκολο στήσιμο και ανάγνωση (εικόνες 7.A και 7.B). Μόλις σχεδιαστεί η διαίρεση του ιστοτεμαχίου και ο σχετικός προσδιοριστικός χρωματισμός (συνήθως: πράσινο και μαύρο σύμφωνα με το σύστημα της ιστολογικής χρώσης που έχει μελετηθεί ειδικά για τη μικρογραφική χειρουργική του Mohs, Davidson Marking System®, USA), το ιστοτεμάχιο διαχωρίζεται χειρουργικά μέσω τομών σε όλο του το πάχος. Στην περίπτωση ιδιαίτερα παχέων ιστοτεμαχίων, μια που πρέπει να εμφανιστούν στο ίδιο επίπεδο η επιδερμίδα, το δέρμα και το υπόδερμα, προχωράμε με προσοχή στη δημιουργία μικροτομών χαλάρωσης, κατά μήκος της δερματικής επιφάνειας, παράλληλα με το εξωτερικό άκρο του χειρουργικού τεμαχίου (εικόνα 8). Τα τεμαχίδια που επιτυγχάνονται με αυτόν τον τρόπο, αριθμούνται και η αρίθμηση τους μεταφέρεται στο φύλλο του οξικού και στα αντίστοιχα πηλακάκια. Στο σημείο αυτό προχωράμε στην κρυστοποίηση (υγρό άζωτο και OCT) των ξεχωριστών τεμαχιδίων μέσω συστήματος μηχανικής κρυσσομπίεσης (Cryosystem®). Το σύστημα αυτό επιτρέπει την παραγωγή παρασκευασμάτων, των οποίων η επιφάνεια της κοπής και της μετέπειτα ιστολογικής ανάγνωσης, παρουσιάζεται τέλεια παράλληλη προς την επιφάνεια εναπόθεσης της βάσης του κρυσστάτη. Αυτή η ιδιαίτερη φάση της επέμβασης, εξαιρετικά σημαντική, είναι σε θέση να επιταχύνει τις διαδικασίες της κρυστοποίησης βελτιώνοντας



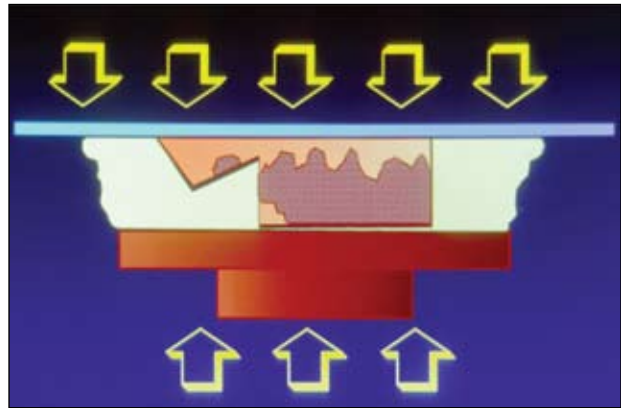
**Εικόνα 9.Α.** Το σύστημα Cryosystem® σε δράση, κατά τη διάρκεια κρυοπηξίας με παράλληλη συμπίεση ενός διαχωρισμένου τεμαχιδίου, προερχόμενου από εξαιρεθέντα ιστό, σε μία περίπτωση μικρογραφικής χειρουργικής. Η αποτελεσματική ψύξη μέσω τεχνικής ψεκασμού υγρού αζώτου επιτυγχάνεται ταχύτητα.

τον έλεγχο των επιφανειών κοπής των ξεχωριστών τεμαχιδίων, με πολύ πιο βολικό τρόπο συγκριτικά με το δύσχρηστο σύστημα του κρυοστάτη<sup>11</sup>. Ο τέλειος παραλληλισμός της επιφάνειας εναπόθεσης και της ιστολογικής επιφάνειας κοπής, επιτρέπει εξάλλου την ελαχιστοποίηση του αριθμού περασμάτων της λεπίδας του μικροτόμου, τα οποία είναι απαραίτητα για να επιτευχθούν τα κατάλληλα λεπτά τμήματα. Ο αριθμός των ψευδώς θετικών μειώνεται έτσι στο ελάχιστο (εικόνας 9.Α, 9.Β και 9.Γ).


Οι ξεχωριστές βάσεις με τα παγωμένα τεμαχίδια, τακτικά αριθμημένα, μεταφέρονται αμέσως στον κρυοστάτη όπου θα κοπούν με το μικροτόμο ώστε να επιτευχθούν λεπτές φέτες (4micron). Οι φέτες αυτές, τοποθετημένες επάνω σε αντικειμενοφόρα πηλακία με την αντίστοιχη αρίθμηση, υποβάλλονται σε ταχεία χρώση με το σύστημα αιματοξυλίνης-εωσίνης και στη συνέχεια καλύπτονται με βάλισμα του Perù και καλυπτρίδες μικροσκοπίου.

## Η ΠΑΡΑΤΗΡΗΣΗ ΣΤΟ ΜΙΚΡΟΣΚΟΠΙΟ

Έχουμε ετοιμάσει το καρτελάκι που φέρει τη φωτογραφία Polaroid®, που είναι σχετική με την προεχει-



**Εικόνα 9.Β.** Η παράλληλη συμπίεση με τεχνική σάντουιτς, εφικτή με το σύστημα Cryosystem®, επιτρέπει την επίτευξη εξαιρετικά λείων επιπέδων τομής ιστού και πάντα παράλληλων προς την επιφάνεια εναπόθεσης της μεταλλικής βάσης του κρυοστάτη.



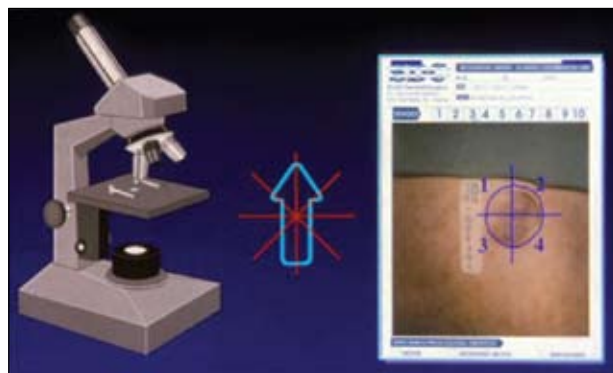
**Εικόνα 9.Γ.** Ο τεχνικός εργαστηρίου δε χρειάζεται πλέον να επιμείνει με τη χρήση διαφορετικών μεθόδων σε κάθε μονάδα παρασκευάσματος της κρυοπηξίας, ώστε να εξασφαλίσει μία κατάλληλη επιφάνεια τομής για το μικροτόμο. Με την τεχνική της κρυοπηξίας με παράλληλη συμπίεση, όλα τα παρασκευάσματα θα παρουσιάζουν τα ίδια χαρακτηριστικά επιφανείας, περιορίζοντας την εργασία της λεπίδας του μικροτόμου σε λίγα περάσματα που επιτυγχάνουν ιδανικές λεπτές τομές, επιταχύνοντας τους χρόνους του κρυοστάτη και μειώνοντας αισθητά το ρίσκο των ψευδώς θετικών καταγραφών.

ρητική κλινική κατάσταση. Η φωτογραφία είναι καλυμμένη με το λεπτό διαφανές φύλλο του οξικού, όπου εμφανίζονται οι γραμμές διαίρεσης του χειρουργικού ιστοτεμαχίου, με την αρίθμηση και τη χρώση ταυτοποίησης, καλά διακριτές και σε επίπεδο μικροσκοπίου. Στο σημείο αυτό μπορούμε να προχωρήσουμε στην ξεχωριστή παρατήρηση για το κάθε πηλακί. (εικόνα

10). Αρχικά, χρησιμοποιούμε μία πανοραμική άποψη σε χαμηλή μεγέθυνση (25x), ώστε να προσανατολιστούμε καλύτερα στα παρασκευάσματα. Αναγνωρίζονται έτσι με αυτόν τον τρόπο οι ύποπτες περιοχές και η γεινιάσή τους με την πράσινη ή μαύρη χρώση, που θα επιτρέψει στο χειρουργό να εντοπίσει τοπογραφικά τις πιθανές υπολειπόμενες νησίδες καρκινικών κυττάρων. Οι μεγαλύτερες μεγεθύνσεις χρησιμοποιούνται για να μελετηθούν καλύτερα οι ξεχωριστές τοπικές καταστάσεις. Στην περίπτωση του Μ.Φ., ετοιμάστηκαν τέσσερα κομμάτια ιστού, που επέτρεψαν να παρατηρηθούν πολύ καλά, τόσο η επιδερμίδα, όσο και ο υποδόριος ιστός, καθενός από τα χειρουργικά τεμαχίδια. Μετά από μία ενδελεχή εξέταση και στα τέσσερα πλάκκια, επιβεβαιώθηκαν τόσο η προεχειρητική υπόθεση της υποκλινικής εξάπλωσης του όγκου όσο και τα χειρουργικά όρια ασφαλείας που είχαν επιλεγεί για την πλήρη εξαίρεση του, τα οποία βρέθηκαν απρόσβλητα από τη νεοπλασία. Στην περίπτωση αντίθετα που θα είχαν βρεθεί υπολειπόμενες νησίδες καρκινικών κυττάρων, θα ήταν εξαιρετικά εύκολο να μεταφερθεί η τοπογραφική εντόπιση τους στο φύλλο του οξικού, το οποίο είναι τοποθετημένο επάνω στην κλινική εικόνα του όγκου. Αυτό θα επέτρεπε να επιστρέψουμε στη χειρουργική αίθουσα, ώστε να αφαιρέσουμε με ασφάλεια, αποκλειστικά τις προσβεβλημένες περιοχές. Η ίδια διαδικασία θα επαναλαμβάνονταν, μέχρι να επιτύχουμε μία πλήρως αρνητική ιστολογική εξέταση των παρασκευασμάτων.

## Η ΑΠΟΚΑΤΑΣΤΑΣΗ

Ο Μ.Φ. ενημερώθηκε για την επάρκεια της χειρουργικής εκτομής και για την πλήρη αφαίρεση της νεοπλασίας. Απομακρύνεται έτσι το φαρμακευτικό υλικό προσωρινής κάλυψης του χειρουργικού ελλείμματος και προσδιορίζονται οι γραμμές ελάχιστης τάσης του δέρματος στην εμπλεκόμενη ανατομική περιοχή. Αποφασίζεται η σύγκληση κατά πρώτο σκοπό μέσω προωθητικών κρημών, αφού προηγηθεί η μετατροπή του κυκλικής μορφής του χειρουργικού ελλείμματος σε ατρακτοειδή. Ο ασθενής ενημερώνεται για τον τύπο της επέμβασης και αφού δώσει τη συγκατάθεσή του, προχωράμε σε ενίσχυση της τοπικής αναισθησίας πεδίου, χρησιμοποιώντας τα ίδια φάρμακα και τις συγκεντρώσεις του προεχειρητικού σταδίου. Η επέμβαση αποκατάστασης ολοκληρώνεται γρήγορα με καλό τελικό αισθητικό αποτέλεσμα. Ο Μ.Φ. αποχωρεί με μία αισθητικά αποδεκτή περίδεση τραύματος και μία

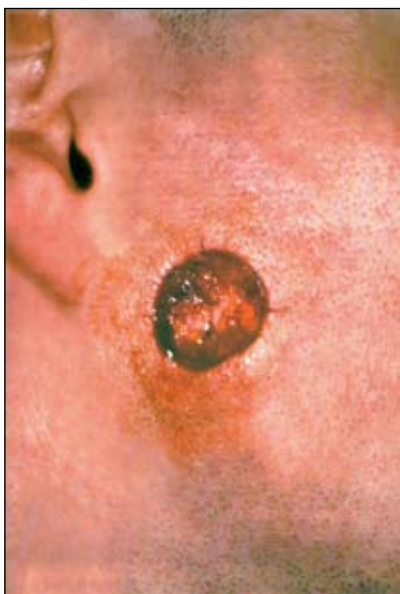

**Εικόνα 10.** Η γραφική αναπαράσταση του διαχωρισμού του εξαιρεθέντος ιστού, τοποθετημένη επάνω στην κλινική φωτογραφία του όγκου, επιτρέπει στο χειρουργό της μικρογραφικής τεχνικής, να προσανατολιστεί τέλεια κατά τη διάρκεια της μικροσκοπικής εξέτασης των παρασκευασμάτων. Θα του είναι εξαιρετικά εύκολο να εντοπίσει ενδεχόμενες νησίδες καρκινικού ιστού, οι οποίες είναι ακόμα παρούσες στα χείλη και στον πυθμένα και να αποδώσει με ανεξίτηλο μαρκαδοράκι τα σαφή στίγματα τους στο φύλλο του οξικού. Το τελευταίο, με τη λήξη της μικροσκοπικής συνεδρίας, θα επιστραφεί στην χειρουργική αίθουσα, επιτρέποντας στο χειρουργό να ξαναεπέμβει όπου αυτό κρίνεται απαραίτητο.

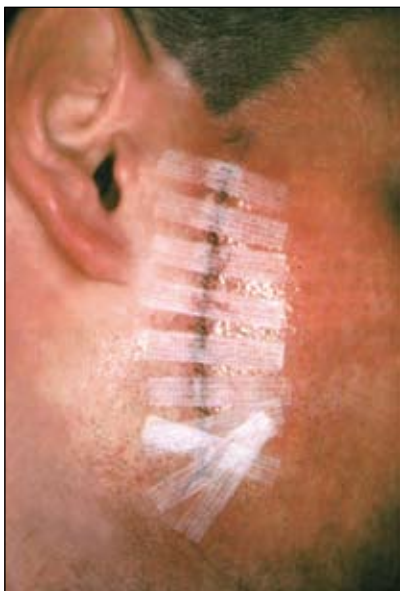σειρά γραπτών οδηγιών για να τον καθοδηγήσουν στη μετεχειρητική περίοδο, ώστε να επιτύχει τη βέλτιστη κλινική ίαση. Θα επανεκτιμηθεί μετά από 5 ημέρες για την αφαίρεση των ραμμάτων και στη συνέχεια επίσης σύμφωνα με τα πρωτόκολλα ελέγχων, όπως προβλέπεται για τους ασθενείς, οι οποίοι έχουν προσβληθεί από δερματικές μη μελανοκυτταρικές νεοπλασίες (εικόνες 11.Α, 11.Β και 11.Γ). Η συνολική διάρκεια της διαδικασίας ήταν 2 ώρες και ο Μ.Φ. την ανέχτηκε χωρίς προβλήματα.

## ΣΧΟΛΙΟ

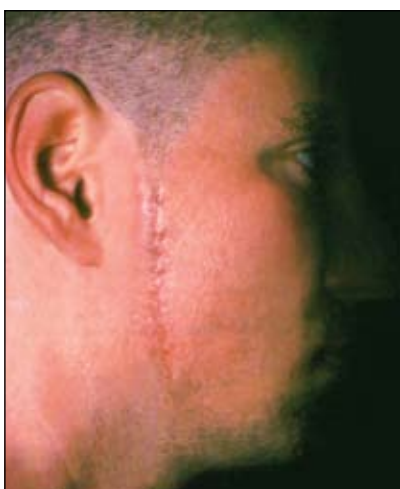Από την ανάγνωση αυτού του χαρακτηριστικού περιστατικού, νομίζουμε ότι μπορεί να φανεί η δυναμική της τεχνικής και να υπογραμμιστούν ορισμένα από τα σημαντικότερα σημεία που καθιστούν τη μικρογραφική χειρουργική τεχνική του Mohs τόσο μοναδική στο είδος της. Πρόκειται για μία αφαιρετική χειρουργική τεχνική που συνδυάζεται με έναν πολύ ακριβή έλεγχο των ορίων, που είναι εφικτός χάρη στον πλήρη ιστολογικό έλεγχο όλων των επιφανειών των αφαιρεθέντων τμημάτων. Οι θεραπευτικές της δυνατότητες είναι αρκετά υψηλές, διατηρώντας στο μέγιστο τον υγιή ιστό που



**Εικόνα 11.Α.** Μ.Ε.: Τελικό έλλειμμα μετά από την τρισδιάστατη μικροσκοπική εξέταση μέσω της μικρογραφικής τεχνικής του Mohs.



**Εικόνα 11.Β.** Αποκατάσταση μέσω προωθητικών κρημνών και σταθεροποίηση του χειρουργικού τραύματος με Mastisol® και SterilStrips®.



**Εικόνα 11.Γ.** Ο Μ.Ε. πέντε ημέρες μετά την επέμβαση, αμέσως μετά από την αφαίρεση των ραμμάτων.

## ΠΙΝΑΚΑΣ 2. ΒΑΣΙΚΟΚΥΤΤΑΡΙΚΑ ΚΑΡΚΙΝΩΜΑΤΑ

### 1. Υψηλός κίνδυνος τοπικών μεταστάσεων

- 1α. Ασαφή όρια
- 1β. Ανατομικές περιοχές που είναι γνωστό ότι παρουσιάζουν υψηλά ποσοστά μεταστάσεων
- Κανθοί και περικογχική περιοχή
- Κεντρική περιοχή του προσώπου
- Ακρορίνιο
- Έξω ακουστικός πόρος και προωτιαία χώρα
- Οπισθοωτιαία περιοχή
- Περιστοματική περιοχή
- Ρινοχειλικές αύλακες
- Ατελής εξαίρεση
- Προηγούμενη ραδιοθεραπεία
- Τοπική υποτροπή
- Μεγάλες διαστάσεις (>2cm)

### Ιστολογικοί τύποι:

- Διθητικό μη σκληροδερμοειδές
- Διθητικό σκληροδερμοειδές
- Κερατινοποιημένο
- Πολυκεντρικό επιφανειακό
- Με περινευρική/περιαγγειακή διήθηση
- Με συμμετοχή των εν τω βάθει δομών (οστό)

### 2. Ανατομικές περιοχές όπου είναι σημαντική η μέγιστη περίσωση των ιστών

- Πτερύγια ρινός και ακρορίνιο
- Χείλη
- Βλέφαρα
- Πτερύγιο ωτός και ακουστικός πόρος
- Άκρα χειρών και ποδών
- Γεννητική περιοχή

### 3. Γρήγορη ανάπτυξη και επιθετική βιολογική συμπεριφορά

### 4. Νεοπλασία σε ανοσοκατεσταλμένα άτομα

δεν εμπλέκεται στη νεοπλασία. Ο χειρουργός της μικρογραφικής τεχνικής του Mohs, πρέπει να διαθέτει επαρκή δεινότητα, τόσο στο καθαρά χειρουργικό πεδίο, όσο και στο ιστολογικό.

Οι κύριες ενδείξεις της τεχνικής αφορούν τα βασικοκυτταρικά καρκινώματα, όπως και τα ακανθοκυτταρικά, των οποίων το ποσοστό αυξάνεται διαρκώς<sup>12-14</sup>.

Η μικρογραφική χειρουργική του Mohs δεν μπορεί

### ΠΙΝΑΚΑΣ 3. ΑΚΑΝΘΟΚΥΤΤΑΡΙΚΑ ΚΑΡΚΙΝΩΜΑΤΑ

#### 1. Υψηλός κίνδυνος τοπικών μεταστάσεων

- 1α. Ασαφή όρια
- 1β. Ανατομικές περιοχές που είναι γνωστό ότι παρουσιάζουν υψηλά ποσοστά μεταστάσεων
- Κανθοί και περικογχική περιοχή
- Κεντρική περιοχή του προσώπου
- Ακρορίνιο
- Έξω ακουστικός πόρος και προωτιαία χώρα
- Οπισθοωτιαία περιοχή
- Κάτω άκρα
- Μήτρα και κοίτη όνυχος
- Τριχωτό κεφαλής
- Χείλη
- Βλεφάρων
- Γεννητική περιοχή
- Βρεγματική χώρα
- Ατελής εξαίρεση
- Νεοπλασία σε έδαφος ραδιοδερματίτιδας
- Μεγάλες διαστάσεις (>2cm)
- Με περινευρική/περιαγγειακή διήθηση
- Με συμμετοχή των εν τω βάθει δομών (οστό)
- Επιθετικός ιστολογικός τύπος

#### 2. Ανατομικές περιοχές όπου είναι σημαντική η μέγιστη περίσωση των ιστών

- Πτερύγια ρινός και ακρορίνιο
- Χείλη
- Βλέφαρα
- Πτερύγιο ωτός και ακουστικός πόρος
- Άκρα χειρών και ποδών
- Γεννητική περιοχή
- Όνυχας-μήτρα/Περιοιουχιαία περιοχή

#### 3. Συνδεόμενες δερματικές παθήσεις που αυξάνουν τον κίνδυνο μεταστάσεων

- Νόσος του Bowen
- ΔΕΛ
- Χρόνια οστεομυελίτιδα
- Σκλήροατροφικός λειχήνας
- Βλάβη θερμική ή από ακτινοβολία
- Έλκη ή ραγάδες

#### 4. Γρήγορη ανάπτυξη και επιθετική βιολογική συμπεριφορά

#### 5. Νεοπλασία σε ανοσοκατεσταλμένα άτομα

#### 6. Νεοπλασία με ιστορικό ετών

#### 7. Νεοπλασίες συνδεόμενες με ορισμένες γενετικές δερματοπάθειες

προφανώς να προταθεί στην κάθε περίπτωση δερματικής νεοπλασίας. Εναλλακτικές τεχνικές εξάλειψης, έχουν παρουσιάσει μία αξιοσημείωτη ογκολογική αποτελεσματικότητα.

Πάραυτα, η αδυναμία μιας πλήρους ή μερικής, άμεσης ή ετερόχρονης ιστολογικής εκτίμησης της χειρουργικής επέμβασης, δε συνιστούν τη χρήση αυτών των τεχνικών στις περιπτώσεις όπου κρίνεται απαραίτητη η μέγιστη δυνατή διατήρηση των ιστών, χωρίς όμως για το λόγο αυτό να διακυβεύεται η επαρκής ογκολογική εκρίζωση. Είναι πραγματικά πολύ πιο δύσκολη η ριζική αντιμετώπιση μίας υποτροπιάζουσας νεοπλασίας, εξαιτίας της απρόβλεπτης διάχυσης των καρκινικών κυττάρων και εφόσον ανατρέπονται οι ανατομικές σχέσεις σε μικροσκοπικό και μακροσκοπικό επίπεδο στην αρχική θέση της εμφάνισης του όγκου.

Το ελεύθερο νόσου διάστημα, που χρειάζεται ο όγκος μέχρι να κάνει εκ νέου αισθητή την παρουσία του, του παρέχει αναμφισβήτητα ένα μεγάλο πλεονέκτημα. Επίσης, η μάχη για τη ριζική αντιμετώπιση του, συχνά απαιτεί σημαντικές θυσίες και κάποιες φορές μπορεί ακόμα και να μην κερδηθεί. Το σύνολο των εκτιμήσεων σχετικά με τις επιμέρους νεοπλασματικές αλληλιώσεις, η εξελικτική τους πορεία, το κλινικό ιστορικό των ασθενών και οι παράγοντες κινδύνου, γενικοί και ειδικοί, πρέπει να αποτελούν οπωσδήποτε την απαραίτητη βάση, πάνω στην οποία θα μπορούσαμε με σοβαρότητα και ακρίβεια να προτείνουμε τον ιδιαίτερο αυτό τρόπο θεραπευτικής προσέγγισης, ο οποίος όταν εφαρμόζεται σωστά είναι σε θέση να προσφέρει σημαντική ικανοποίηση, τόσο στο γιατρό όσο και στον ασθενή.

**ΠΙΝΑΚΑΣ 4. ΑΛΛΕΣ ΕΝΔΕΙΞΕΙΣ**

|                                     |  |
|-------------------------------------|--|
| Μελάνωμα (SSM) 12-18                | Νόσος του Paget εξωμαστική                       |
| Μυρμηκιάδες καρκίνωμα               | Ερυθροπληκία του Queyrat                         |
| Υποτροπιάζων κερατοσκάκνθωμα        | Νεοπλασίες στοματικής και παραρινικών κοιλοτήτων |
| Προβόληλον δερματοϊνοσάρκωμα (DFSP) | Μικροκυστικό εξαρτηματικό καρκίνωμα              |
| Άτυπο ινοξάνθωμα                    | Αποκρινές καρκίνωμα του δέρματος                 |
| Κακόηθες ινώδες ιστιοκύττωμα        | Καλοήθεις νεοπλασίες με τάση τοπικών υποτροπών   |
| Λειομυοσάρκωμα                      | Καρκίνωμα κυττάρων Merkel                        |
| Αδενοκυστικό καρκίνωμα του δέρματος | Σμηγματογόνο καρκίνωμα                           |

**ΠΑΡΟΥΣΙΑΣΗ ΚΛΙΝΙΚΩΝ ΠΕΡΙΣΤΑΤΙΚΩΝ:**

Θεωρούμε χρήσιμη την παρουσίαση μιας μικρής σειράς κλινικών περιστατικών (Α, Β, Γ), εφόσον, πολύ

συχνά οι εικόνες βοηθούν στην ευκολότερη κατανόηση των γνωστικών αντικειμένων που εκφράζονται με το γραπτό λόγο.

**ΠΙΝΑΚΑΣ 5. ΕΝΑΛΛΑΚΤΙΚΕΣ ΤΕΧΝΙΚΕΣ****Τεχνικές καταστρεπτικές μη χειρουργικές**

- Ακτινοθεραπεία
  - επιφανειακή (χαμηλής ενέργειας)
  - εν τω βάθει διαδερμική (ορθοβολιτάζ)
- Χημειοθεραπεία / Ανοσοθεραπεία
  - Συστημική
  - Πεδίου
  - Περιοχική
- Τοπική
  - 5FU (5-φθοριοουρακίλη: μόνο για επιφανειακές νεοπλασίες)
- Ενδοβληβική
  - Άλφα ιντερφερόνη
  - 5FU
- Φωτοδυναμική
- Συστηματικά ρετινοειδή
- Παρηγορητική αγωγή

**Χειρουργικές τεχνικές**

- Αφαίρεση λεπτού πάχους "SHAVE" σε συνδυασμό με απόξεση (curettage) και ηλεκτροχειρουργική
- Αφαίρεση με την κλασική τεχνική
- Κρυοχειρουργική
- Χειρουργική Laser (CO<sub>2</sub> ή Er:YAG)

**Περιστατικό Α**

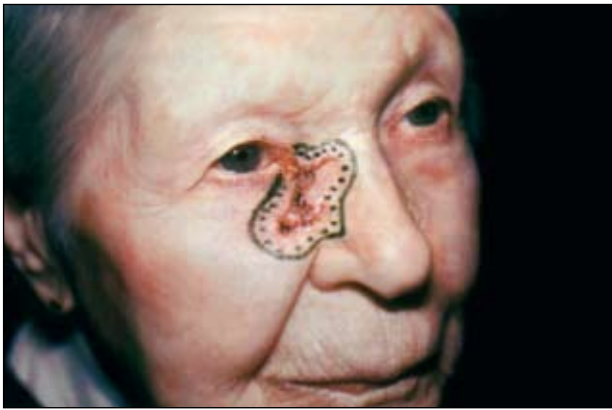**Εικόνα 1.** Ασθενής 75 ετών με βασικοκυτταρικό επιθηλίωμα διηθητικού και ηλκωτικού τύπου, με εντόπιση στη δεξιά υποκογχική, έσω κανθού και πλάγια ρινική χώρα. Πολλαπλά επεισόδια υποτροπών μετά από κρυοθεραπεία, ηλεκτροχειρουργική με απόξεση και ενδοβληβική έγχυση ιντερφερόνης. Η βλάβη είχε εμφανιστεί από Ζετίας. Μπορούν να διακριθούν τα κλινικά όρια με την οπτική εκτίμηση της νεοπλασίας (διακεκομμένη γραμμή) και τα επιβεβαιωμένα ως «ασφαλή όρια εκτομής» στην περιφέρεια αυτής (συνεχής γραμμή).

**Εικόνα 2.** Τελικό χειρουργικό έλλειμμα μετά από τρεις εκτομές με μικρογραφική χειρουργική του Mohs, οι οποίες εντόπισαν υποβλημματικές νησίδες καρκινικών κυττάρων, σε αντιστοιχία με την περιοχή μέσου κρανιακού βόθρου και εν τω βάθει, στα όρια του έσω κανθού της περικογχικής ζώνης.

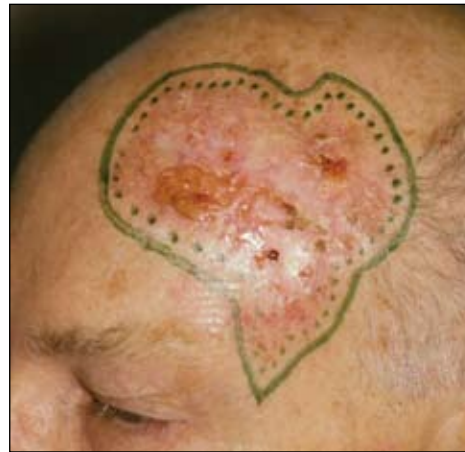**Εικόνα 3** Αποκατάσταση μέσω δερματικού κρημνού ολικού πάχους, που έχει ληφθεί από την δεξιά υπερκλειδία περιοχή. Συνολική διάρκεια επέμβασης: 160 λεπτά. Αρνητικοί έλεγχοι στα 5 έτη.

**Περιστατικό Β**

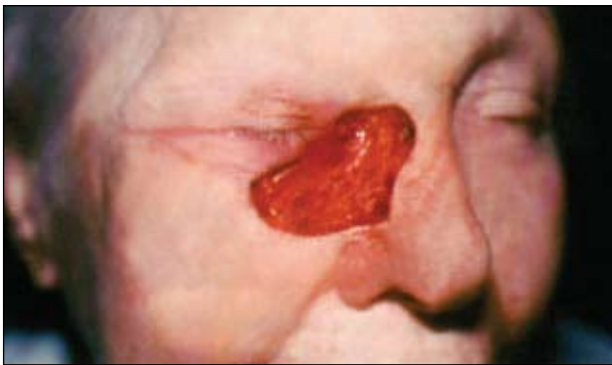**Εικόνα 1.** Ασθενής 66 ετών με βασικοκυτταρικό επιθηλίωμα διηθητικού και ηλκωτικού τύπου, με εντόπιση στην αριστερή μέτωπο-κρόταφο-βρεγματική χώρα. Πολλαπλά επεισόδια υποτροπών, μετά από κρυοθεραπεία και ηλεκτροχειρουργική συνδυασμέ-



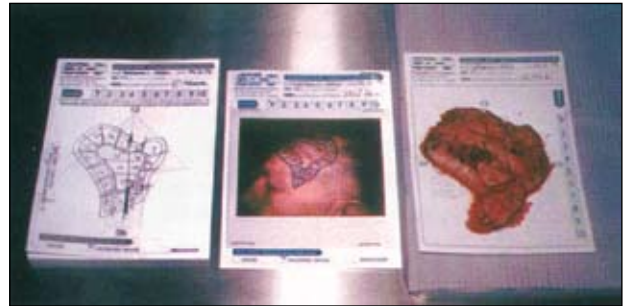**Περιστατικό Α.** Εικόνα 1.



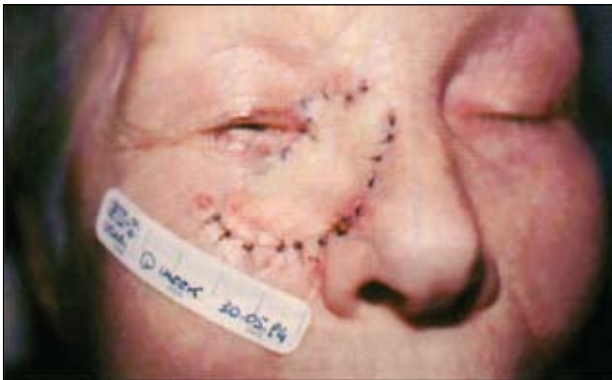**Περιστατικό Β.** Εικόνα 1.



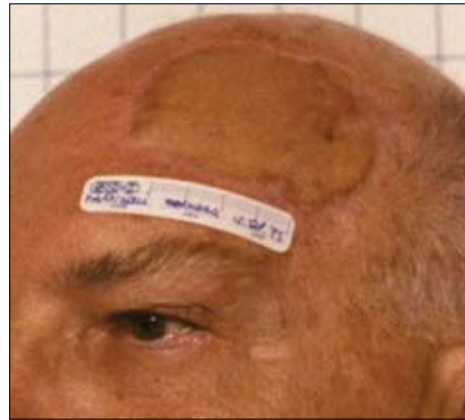**Περιστατικό Α.** Εικόνα 2.



**Περιστατικό Β.** Εικόνα 2.



**Περιστατικό Α.** Εικόνα 3.

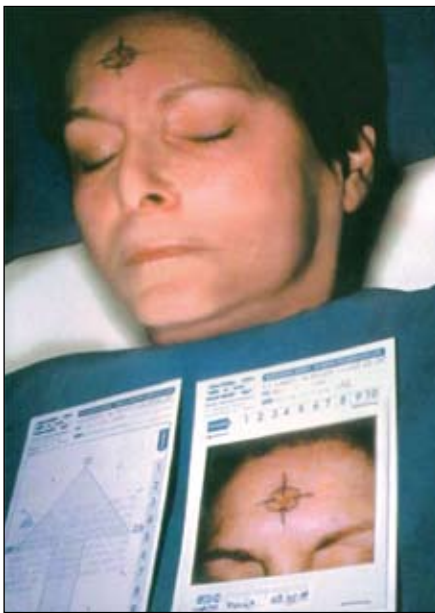

**Περιστατικό Β.** Εικόνα 3.

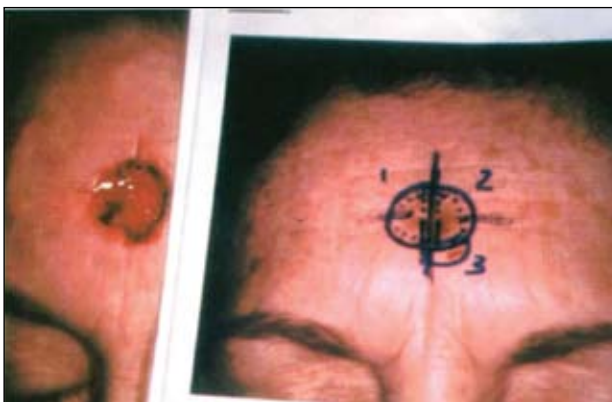νη με απόξεση, στην αριστερή μέτωπο-κρόταφο-βρεγματική περιοχή. Ο όγκος είχε εμφανιστεί από 5ετίας. Είναι εμφανώς διακριτή, η τάση επέκτασης της νεοπλασίας προς την αριστερή κροταφο-κογχική ζώνη. Η διακεκομμένη γραμμή περιγράφει τα ορατά κλινικά όρια του όγκου, ενώ η συνεχής γραμμή θα καθοδηγήσει το χειρουργικό νυστέρι κατά τη διάρκεια της αφαίρεσης της νεοπλασίας.

**Εικόνα 2.** Λεπτομέρεια από το στάδιο της προε-

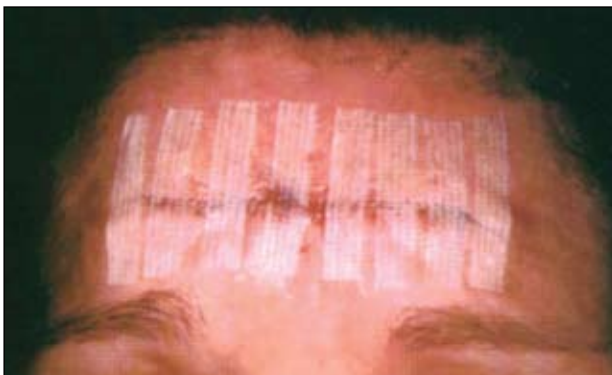τοιμασίας του αφαιρεθέντος ιστού στο εργαστήριο. Διακρίνονται στη σειρά από δεξιά προς τα αριστερά: το αφαιρεθέν ιστοτεμάχιο που βρίσκεται ακόμα τοποθετημένο επάνω στο απορροφητικό χαρτονάκι, η κλινική εικόνα, αποτυπωμένη σε φωτογραφία Polaroid® καλυμμένη από το λεπτό διαφανές φύλλο του οξικού όπου διακρίνεται ήδη η μικρογραφική χειρουργική διαίρεση του αφαιρεθέντος ιστοτεμαχίου η γραφική αναπαράσταση της διαίρεσης του χειρουργ-



**Περιστατικό Γ. Εικόνα 1.**



**Περιστατικό Γ. Εικόνα 2.**



**Περιστατικό Γ. Εικόνα 3.**

γικού τεμαχίου επάνω στο μπλοκάκι σχεδίου. Και τα τρία παραπάνω στοιχεία, ακολουθούν αυστηρά τους άξονες συμμετρίας, όπως διακρίνονται στο δέρμα του ασθενή.

**Εικόνα 3.** Αποκατάσταση μέσω δερματοεπιδερμικού κρημνού ολικού πάχους, που έχει ληφθεί από το δέρμα της έσω επιφάνειας του αριστερού βραχίονα, σε απόσταση ενός έτους από την επέμβαση. Συνολική διάρκεια επέμβασης: 200 λεπτά. Αρνητικοί έλεγχοι στα 6 έτη.

### Περιστατικό Γ

**Εικόνα 1.** Ασθενής 60 ετών με βασικοκυτταρικό επιθηλίωμα διηθητικού και ελκωτικού τύπου, με εντόπιση στη μεσομετωπιαία περιοχή. Η βλάβη αντιμετωπίστηκε, με προφανή αποτυχία, μέσω τοπικής θεραπείας που δεν έχει διευκρινιστεί. Η νεοπλασία είχε εμφανιστεί από 2ετίας, χωρίς να παρουσιάζει σαφώς αφοριζόμενα κλινικά όρια. Λεπτομέρεια του εγχειρητικού πεδίου, αμέσως πριν από την χειρουργική εξαίρεση. Μπορούν να διακριθούν: α) η ασθενής, στην οποία παρουσιάζεται η γραφική οριοθέτηση των ορατών ορίων της νεοπλασίας και των επιλεγμένων για την αφαίρεση του όγκου, β) το καρτελάκι που φέρει τη φωτογραφία Polaroid® 1:1 της εμπλεκόμενης ανατομικής περιοχής (κάτω δεξιά) και γ) το απορροφητικό χαρτονάκι με τον τοπογραφικό προσανατολισμό, στο οποίο θα τοποθετηθεί ο αφαιρεθείς ιστός (κάτω αριστερά).

**Εικόνα 2.** Λεπτομέρεια από το έλλειμμα της χειρουργικής αφαίρεσης μετά από δύο εκτομές με μικρογραφική χειρουργική του Mohs, οι οποίες επέτρεψαν τον εντοπισμό μιας ογκολογικής επιπλοκής με τάσεις επέκτασης σε ουριαία κατεύθυνση, προς τον αριστερό μετωπιαίο κόλπο. Στην δεξιά πλευρά της εικόνας της ασθενούς, διακρίνεται καθαρά το καρτελάκι με την κλινική προ-εγχειρητική φωτογραφία, επί της οποίας είναι τοποθετημένα το ένα πάνω στο άλλο, τα δύο φύλλα του οξικού, που αντιστοιχούν στις δύο συνεδρίες της μικροχειρουργικής του Mohs.

**Εικόνα 3.** Αποκατάσταση κατά πρώτο σκοπό μέσω προωθητικών κρημνών. Έγινε ενδοδερμική ραφή σύγκλησις με απορροφήσιμα ράμματα και συνεχής δερματοεπιδερμική συρραφή με μη απορροφήσιμα μονόκλιωνα ράμματα. Το χειρουργικό τραύμα σταθεροποιήθηκε τελικά με Mastisol® και SteriStrips®. Συνολική διάρκεια επέμβασης: 120 λεπτά. Αρνητικοί έλεγχοι στα 2 έτη.

### SUMMARY

Mohs micrographic surgery is a known and reliable method in oncological surgery of skin cancer. In this

article, we present the technique of Mohs with a simple and objective way.

**Key words:** *Mohs micrographic surgery, skin cancer.*

#### Διεύθυνση Αλληλογραφίας:

Φένια Φράγκου

Εγνατίας 83, 54635 Θεσσαλονίκη

E-mail: fenia.thess@gmail.com

#### ΒΙΒΛΙΟΓΡΑΦΙΑ

- Mohs FE. Chemosurgery: a microscopically controlled method of cancer excision. *Arch Surg* 1941; 42:279-95.
- Mohs FE. Chemosurgery for melanoma. *Arch Dermatol* 1977; 113:285-91.
- Mohs FE. Chemosurgery for skin cancer: fixed tissue and fresh tissue technique. *Arch Dermatol* 1976; 112:211-5.
- Mohs FE. Chemosurgery: microscopically controlled surgery for skin cancer. In Charles C Thomas Springfield IL 1978:1-29.
- Albom MJ, Swanson NA. Mohs micrographic surgery for the treatment of cutaneous neoplasms. Friedman RJ et al., eds. *Cancer of the skin*. Philadelphia. WB Saunders 1991:484-529.
- Cottel WI, Bailin PL, Albom MJ, et al. Essentials of Mohs micrographic surgery. *J Dermatol Surg oncol* 1988; 14:11-3.
- Mikhail GR. Mohs micrographic surgery. Philadelphia. WB Saunders 1991.
- Brown CD, Zitelli JA. The prognosis and treatment of true local cutaneous recurrent malignant melanoma. *Dermatol Surg* 1995:285-90.
- Hruza JG. Mohs micrographic surgery local recurrences. *J Dermatol Surg oncol* 1994; 20:573-7.
- Grabski WJ, Salasche SJ, McCollough ML et al. Interpretation of Mohs micrographic frozen sections: a peer review comparison study. *J Am Acad Dermatol* 1989; 20:670-4.
- Marini L. Eliminating false positive readings in tissue samples from Mohs'. *Dermatol times* 1998; 19(8):58.
- Heenan PJ, Elder DE, Sobin LH. Histological typing of skin tumors. 2nd edition. Springer 1996.
- Krekels G. Basal cell carcinoma, a disease on the increase implications for treatment and prevention. Universiteit Maastricht. FaculteH Geneeskunde 1998.
- Verhaegh M. Growth characteristics of basal cell carcinoma. Universitaire Pers Maastricht 1998.
- Shriner DL, McCoy DK, Goldberg DJ, Wagner RF. Mohs micrographic surgery-clinical review. *Amer Acad Dermatol* 1998; 39:79-97.
- Zitelli JA, Mohs FE, Larson P et al. Mohs micrographic surgery for melanoma. *Dermatol Clin* 1989; 7:833-43.
- Levin BC, Adams LA, Becker GD, . Healing by secondary intention of auricular defect after Mohs surgery. *Arch otolaringol Head Neck Surg* 1996; 122:59-66.
- AAD Dermatology World (supplement) Guidelines of Care. Sept 1994; 23.