

Από αυτό το τεύχος στο περιοδικό θα υπάρχουν άρθρα Ελλήνων ή ξένων δερματολόγων που θα περιγράψουν την τεχνική ή και τη δική τους επινόηση τεχνικής στην καθημερινή επεμβατική δερματολογία.

Τα άρθρα πρέπει να είναι απλά διατυπωμένα και φυσικά δε ζητάμε να είναι πρότυπα.

Αισιοδοξούμε με τη βοήθειά σας, στην ανταλλαγή εμπειριών πράγμα απαραίτητο στην εξέλιξη του δερματολόγου.

Περιμένουμε λοιπόν τα άρθρα σας.

Εκ μέρους της συντακτικής επιτροπής
Ζώνς Πολυζώνς

ΕΛΛΗΝΙΚΗ ΔΕΡΜΑΤΟΧΕΙΡΟΥΡΓΙΚΗ
Τόμος 6, (2):123-126, 2009

Βλεννώδης Κύστη του Δακτύλου

Περιγραφή τεχνικής αφαίρεσης με ξέστρο και χρήση Laser CO₂

Mucus Cyst of the Finger

Describe of removal technique using curet and Laser CO₂

Η βλεννώδης κύστη του δακτύλου εμφανίζεται στα δάκτυλα των χεριών συχνά εγγύς του όνυχος. Στο παρόν άρθρο περιγράφεται η αντιμετώπιση της κύστης με ξέστρο και με χρήση Laser . Η μέθοδος αυτή είναι ήπια (μετεπεμβατικά) με μικρή πιθανότητα υποτροπής.

Λέξεις κλειδιά: βλεννώδης κύστη, Laser, ξέστρο, άρθρωση δακτύλου

ΠΕΡΙΛΗΨΗ

ΕΙΣΑΓΩΓΗ

Με τον όρο βλεννώδη κύστη του δακτύλου εννοούμε έναν κοινό βλεννώδη όγκο των φαλαγγοφαλαγγικών αρθρώσεων ο οποίος εμφανίζεται συχνά εγγύς του όνυχος (εικόνα 1). Πρόκειται για ήπια, σαφώς αφοριζόμενη, στερεάς σύστασης, χρώματος μυϊκής σάρκας βλάβη που αποτελείται από αυξημένες ποσότητες βλενοπολυσακχαριτών¹.

Ζ. ΠΟΛΥΖΩΗΣ¹

Π. ΠΟΛΥΖΩΗΣ²

Κ. ΣΤΑΜΑΤΟΠΟΥΛΟΣ³

¹Δερματολόγος- Αφροδισιολόγος
Ιατρείο Λιβαδειά

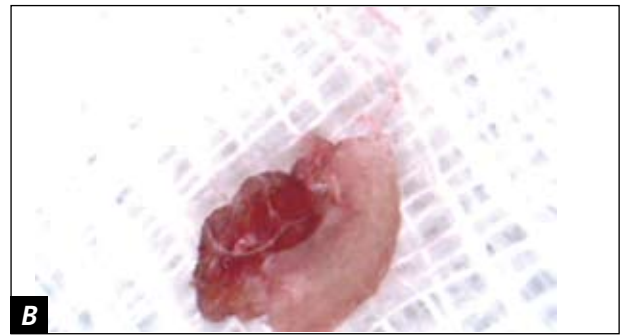
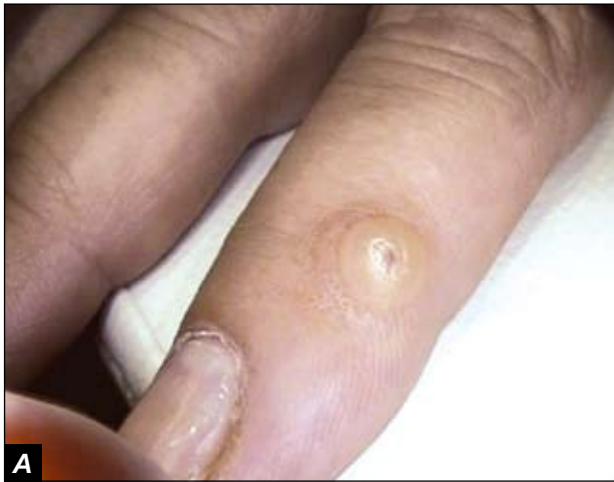²Φοιτητής Ιατρικής

³Ιατρός

ΠΕΡΙΓΡΑΦΗ ΤΕΧΝΙΚΗΣ

Προκειμένου να αφαιρέσουμε την κύστη χρησιμοποιώντας ξέστρο ξεκινάμε με μία τομή στην επιφάνεια της κύστης με νυστέρι n.16 (εικόνα 2). Ακολουθεί τοπική, διογκωτική αναισθησία (εικόνα 3) με διάλυμα του Klein το οποίο παρασκευάζεται ως εξής:

- Xylocaine 2%-25.0cc
- Sodium chloride 0.9%-20.0cc
- Sodium bicarbonate 4%-5.0cc
- Adrenaline 0.3cc.

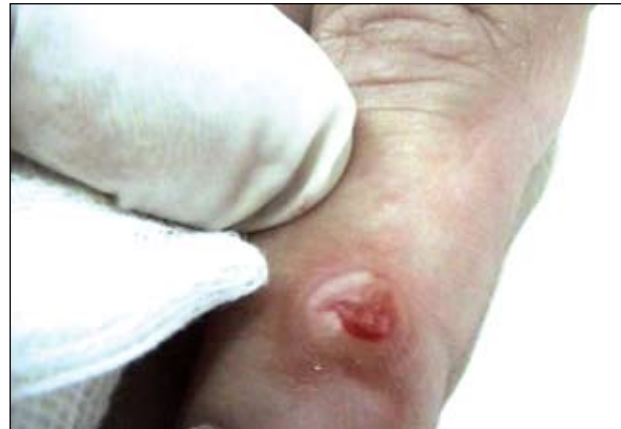

Εικόνα 1. Α) Βλεννώδης κύστη της άπω φαλαγγοφαλαγγικής άρθρωσης. **Β)** Ιστολογικό παρασκεύασμα της κύστης μετά από αφαίρεση.

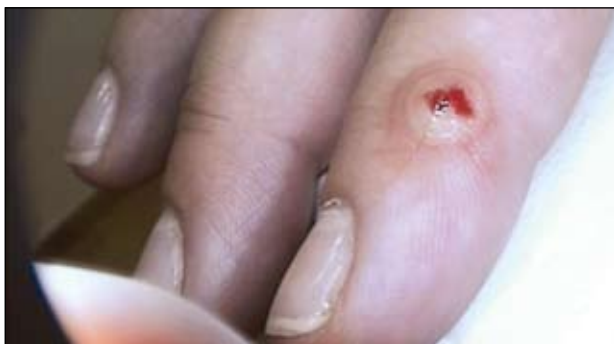Εφαρμόζονται επίσης τοπικά αντισηψία και καθάρσιμα με Octenidine dihydrochloride. Στη συνέχεια αφού αφαιρεθεί το περιεχόμενο της κύστης (εικόνα 4) ακολουθεί αποκάλυψη της (εικόνα 5).

Χρησιμοποιώντας το ξέστρο προχωράμε σε αποκόλληση και αφαίρεση, διαδικασία σχετικά απλή καθώς τα τοιχώματά της κύστης δεν είναι εύθραυστα (εικόνα 6).

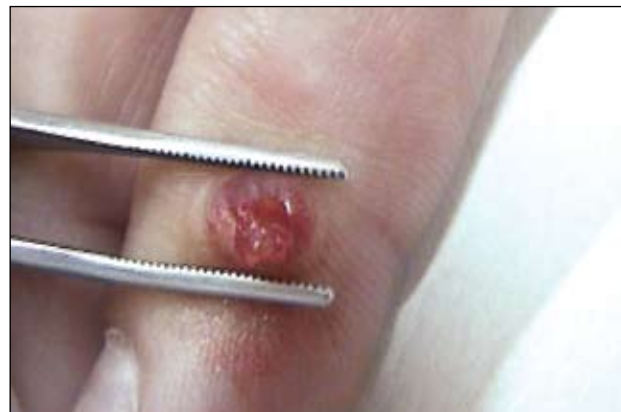Πιο συγκεκριμένα, κατά τη διαδικασία της αφαίρεσης δεν παρατηρείται αιμορραγία λόγω της αδρεναλίνης που υπάρχει στο διάλυμα αναισθησίας ενώ διακρίνεται η οπή από το κανάλι επικοινωνίας με την άρθρωση στον πυθμένα της κύστης (εικόνας 7, 8). Είναι σημαντικό να καταστραφεί ή να αποκλεισθεί το παραπάνω κανάλι καθώς σε αντίθετη περίπτωση τείνει



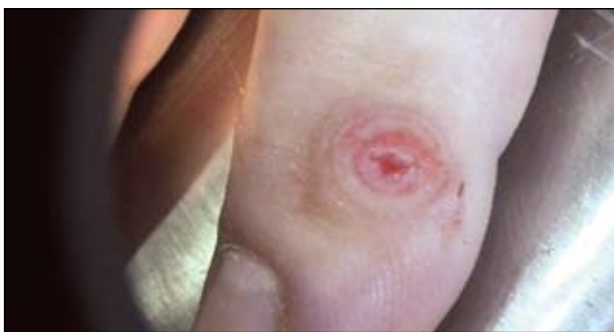Εικόνα 2. Τομή στην επιφάνεια της κύστης με νυστέρι n. 16.



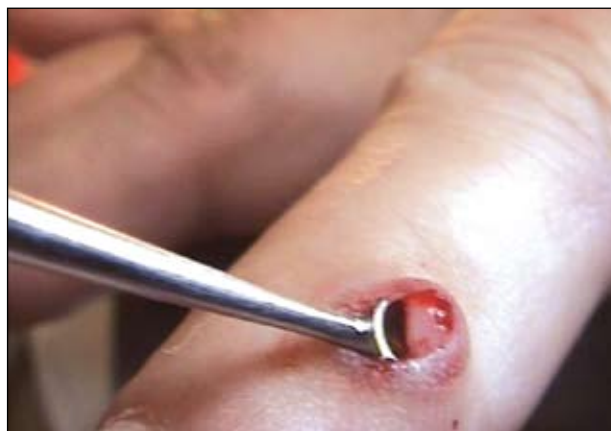Εικόνα 3. Τοπική, διογκωτική αναισθησία με διάλυμα του Klein και τοπική αντισηψία με Octenidine dihydrochloride.



Εικόνα 4. Αφαίρεση του περιεχομένου της κύστης.



Εικόνα 5. Αποκάλυψη της κύστης.



Εικόνα 6. Αποκόλληση και αφαίρεση της κύστης με ξέστρο.

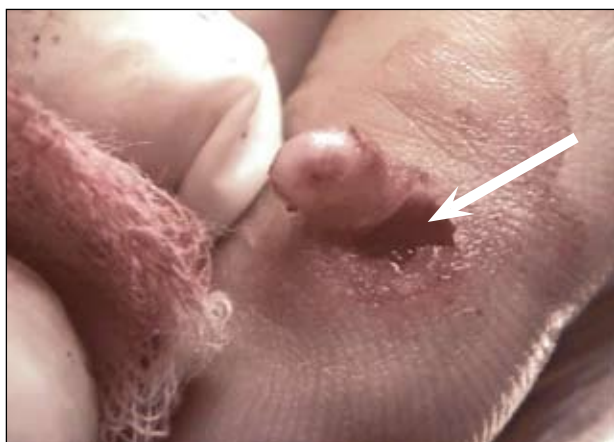η κύστη να επανεμφανίζεται και να υποτροπιάζει. Για αυτό το λόγο η δέσμη του Laser πρέπει να στοχεύει στο κανάλι ανάμεσα στην άρθρωση και την κύστη. Χρησιμοποιούμε λοιπόν Laser CO₂ στον πυθμένα της βλάβης (εικόνα 9) προκειμένου να καταστρέψουμε το παραπάνω κανάλι και όταν αυτό επιτευχθεί υπάρχει μικρή πλέον πιθανότητα υποτροπής. Εναλλακτικά μπορεί να γίνει είτε χειρουργική αφαίρεση² είτε να εφαρμοστεί κρυοθεραπεία^{3,4}.

Εναλλακτική τεχνική της προαναφερθείσας είναι η παρασκευή της βλενώδους κύστης με νυστέρι χωρίς να γίνει η διάνοιξή της και η μετέπειτα αφαίρεσή της με ξέστρο (εικόνα 10). Στην περίπτωση αυτή δηλαδή χρησιμοποιούμε το νυστέρι περιφερικά, εφραπτόμενα

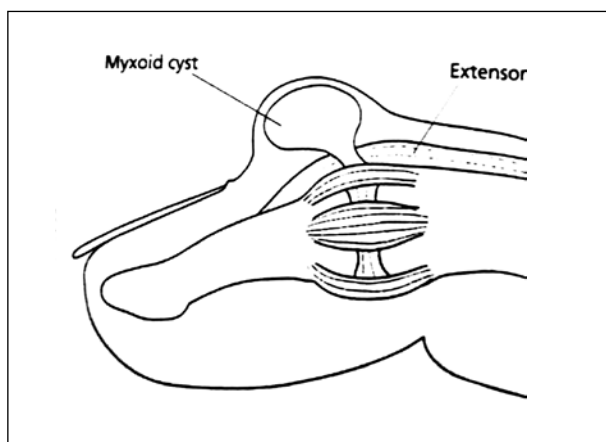
της κύστης προκειμένου να την «ξεκολλήσουμε» και ακολουθεί η αφαίρεσή της με ξέστρο. Και εδώ παραμένει σημαντικό να καταστραφεί ή να αποκλεισθεί σωστά το κανάλι επικοινωνίας της κύστης με την άρθρωση με χρήση Laser προκειμένου να αποφευχθεί η υποτροπή.

SUMMARY

Finger cyst mucous appears on the fingers of the hands usually near the nail. This article deals with the treatment of the cyst using curet and Laser. This method is mild (postoperative) and the possibility of recurrence is small.



Εικόνα 7. Το βέλος δείχνει το κανάλι επικοινωνίας του πυθμένα της κύστης με την άρθρωση.



Εικόνα 8. Σχηματική απεικόνιση του καναλιού επικοινωνίας της κύστης με την άρθρωση.



Εικόνα 9. Καταστροφή του καναλιού ανάμεσα στην άρθρωση και την κύστη με Laser CO₂. Η αποτυχία αυτού του βήματος οδηγεί συχνά σε υποτροπή της κύστης.

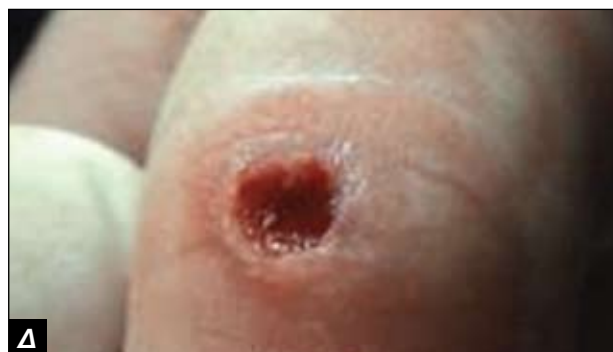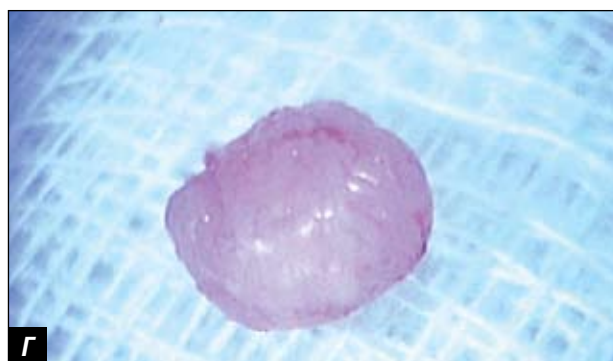
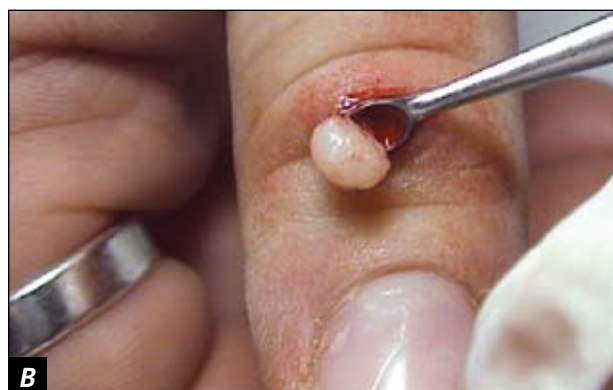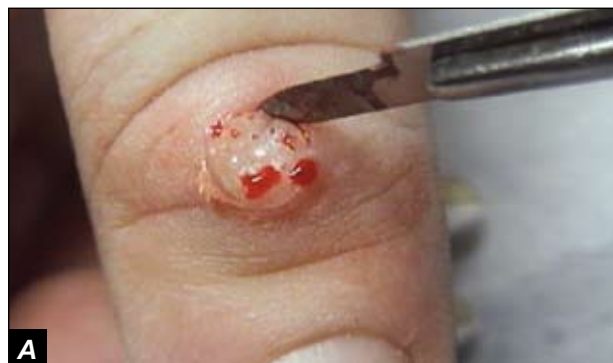Key words: cyst mucous, Laser, curet, finger arthrosis.

Διεύθυνση αλληλογραφίας:

Ζώης Ποθυζώνης
Πεσόντων μαχητών 20
Λειβαδιά

ΒΙΒΛΙΟΓΡΑΦΙΑ

1. Anthony du Vivier. Μεταφρ. Εκδόσεις Πασχαλίδη. 1995
2. Eedy DJ, Blackwell. Surgical Dermatology. Science. 1996
3. Μιντζιάς Π.Η Κρυσχειρουργική στην Δερματολογία. έκδοση Π. Δημόπουλος
4. Παναγιωτόπουλος Α. Κρυσχειρουργική. Εκδόσεις Καυκάς. 2004



Εικόνα 10. **Α)** Παρασκευή της βλεννώδους κύστης με νυστέρι. **Β)** Αφαίρεση της κύστης με ξέστρο. **Γ)** Παρασκευάσμα της κύστης μετά από αφαίρεση. **Δ)** Κανάλι επικοινωνίας της κύστης με την κοιλότητα της άρθρωσης. Καταστρέφεται στη συνέχεια με χρήση Laser.